


口腔住院医师专科技术图解丛书

总主编 樊明文 葛立宏 葛林虎


微创拔牙术图解

主编 张清彬 陈 宇



人民卫生出版社
PEOPLE'S MEDICAL PUBLISHING HOUSE

微创拔牙术图解



策划编辑 刘红霞
责任编辑 王璐 刘红霞
封面设计 华信印联 赵京津
版式设计 单斯

人卫社官网 www.pmph.com 出版物查询, 在线购书
人卫医学网 www.ipmph.com 医学考试辅导, 医学数据库服务, 医学教育资源, 大众健康资讯

销售分类 / 口腔

ISBN 978-7-117-22085-9



9 787117 220859 >

定 价: 39.00 元

口腔住院医师专科技术图解丛书

总主编 樊明文 葛立宏 葛林虎

微创拔牙术图解

主 编 张清彬 陈 宇

编 者 (以姓氏笔画为序)

邓 力 (广州医科大学口腔医学院)

刘亚蕊 (广州医科大学口腔医学院)

刘志国 (中山大学附属口腔医院)

何锦泉 (广州医科大学口腔医学院)

张 颖 (广州医科大学口腔医学院)

张兆强 (广东省口腔医院)

张清彬 (广州医科大学口腔医学院)

陈 丹 (中山大学附属第一医院)

陈 宇 (中山大学附属第一医院)

陈洁春 (中山大学附属第一医院)

欧阳可雄 (广州医科大学口腔医学院)

徐 妍 (广州医科大学口腔医学院)

唐海阔 (中山大学附属口腔医院)

燕王翔 (中山大学附属第一医院)

人民卫生出版社

图书在版编目 (CIP) 数据

微创拔牙术图解 / 张清彬, 陈宇主编. — 北京: 人民卫生出版社, 2016

(口腔住院医师专科技术图解丛书)

ISBN 978-7-117-22085-9

I. ①微… II. ①张… ②陈… III. ①拔牙—图解
IV. ①R782.11-64

中国版本图书馆 CIP 数据核字 (2016) 第 021631 号

人卫社官网	www.pmph.com	出版物查询, 在线购书
人卫医学网	www.ipmph.com	医学考试辅导, 医学数据库服务, 医学教育资源, 大众健康资讯

版权所有, 侵权必究!

口腔住院医师专科技术图解丛书
微创拔牙术图解

主 编: 张清彬 陈 宇

出版发行: 人民卫生出版社 (中继线 010-59780011)

地 址: 北京市朝阳区潘家园南里 19 号

邮 编: 100021

E - mail: pmph@pmph.com

购书热线: 010-59787592 010-59787584 010-65264830

印 刷: 北京汇林印务有限公司

经 销: 新华书店

开 本: 787 × 1092 1/16 印张: 5

字 数: 118 千字

版 次: 2016 年 2 月第 1 版 2016 年 2 月第 1 版第 1 次印刷

标准书号: ISBN 978-7-117-22085-9/R · 22086

定 价: 39.00 元

打击盗版举报电话: 010-59787491 E-mail: WQ@pmph.com

(凡属印装质量问题请与本社市场营销中心联系退换)

口腔住院医师专科技术图解丛书

总 主 编 樊明文 (武汉大学口腔医学院)
葛立宏 (北京大学口腔医学院)
葛林虎 (广州医科大学口腔医学院)

各分册主编 (以姓氏笔画为序)

王丽萍 (广州医科大学口腔医学院)
朴正国 (广州医科大学口腔医学院)
江千舟 (广州医科大学口腔医学院)
李成章 (武汉大学口腔医学院)
杨雪超 (广州医科大学口腔医学院)
张清彬 (广州医科大学口腔医学院)
陈建明 (广州医科大学口腔医学院)
周 刚 (武汉大学口腔医学院)
郭吕华 (广州医科大学口腔医学院)
曾素娟 (广州医科大学口腔医学院)
张 倩 (广州医科大学口腔医学院)



丛书总主编简介



樊明文

武汉大学口腔医学院名誉院长、教授、博导。2013年被台湾中山大学授予名誉博士学位。享受国家级政府特殊津贴；国家级有突出贡献专家；国家级教学名师，“中国医师奖”获得者。兼任中华口腔医学会名誉会长、卫生部口腔教材评审委员会顾问、《口腔医学研究杂志》主编等职务。

多年来主要从事龋病、牙髓病的基础和临床研究。共发表论文200余篇，其中SCI收录第一作者或通讯作者论文70篇。2009年获国家科技进步二等奖；主持国家、省、市级科研项目15项，主编专著近20部。培养博士63名，硕士90名，其中指导的两篇博士研究生学位论文获2005年度全国优秀博士学位论文及2007年度湖北省优秀博士论文。



葛立宏

北京大学口腔医学院主任医师、教授、博士研究生导师。中华口腔医学会儿童口腔医学专业委员会前任主任委员，中华口腔医学会镇静镇痛专家组组长，北京市健康教育协会口腔医学专业委员会主任委员，国际儿童牙科学会(IAPD)理事，亚洲儿童口腔医学会(PDAA)理事，亚洲牙齿外伤学会(AADT)副会长。《国际儿童牙科杂志》(JIPD)编委，《美国牙医学会杂志》(中文版)等5本中文杂志编委。国际牙医学院院士，香港牙科学院荣誉院士。

国家级精品课程负责人(儿童口腔医学)，国家级临床重点专科“儿童口腔医学”学科带头人，全国统编教材《儿童口腔医学》第4版主编，第2版北京大学长学制教材《儿童口腔医学》主编，北京大学医学部教学名师。近年来在国内外杂志发表学术论文82篇，主编主译著作7部、参编著作8部，主持国家自然科学基金等科研项目13项。指导培养已毕业博士27名，硕士14名。



葛林虎

现任广州医科大学附属口腔医院院长。教授,主任医师,博士,硕士研究生导师。兼任广州市 3D 打印技术产业联盟副理事长、广东省保健协会口腔保健专业委员会第一届名誉主任委员、广东省口腔医师协会第一届理事会副会长、中华医院管理协会理事会理事,广东省口腔医学会第三届理事会理事、广东省医院协会口腔医疗管理分会副主任委员。担任《口腔医学研究》副主编,《中国现代医学杂志》、《中国内镜杂志》、《中国医学工程杂志》副主编;曾获得恩德思医学科学“心胸血管外科专业杰出成就奖”和“内镜微创名医奖”。

丛书总序

广州医科大学口腔医学院是一所年轻的院校。自创办至今,不足十个年头。10年时间,仅仅是人类历史长河中的一瞬,但作为一所新兴院校,却走过了一段艰难的历程。

办院伊始,一群年轻的学者和有识之士,聚集在当时广州医学院口腔医院的大旗下,排除万难,艰苦创业。随后一批批院校毕业生怀着创业的梦想,奔赴广州。此时他们深深感到,要培养出合格的人才,必须要有一批好教师,而要做一名好教师,首先应该做一个好医生。此时他们迫切感受到需要有一套既具体又实用的临床指导丛书,以帮助年轻医生提高临床专业水平。只有让他们首先完善了自我,才能更好地培训下一代青年。

在这种情况下,由院长葛林虎教授倡议,集中该校的精英力量,并学习足球俱乐部经验,适当聘请一些外援,编写一整套临床专业指导丛书,以指导青年医师学习,同时也可供高年级学生和临床研究生参考。

为了编好这套丛书,武汉大学樊明文教授、北京大学葛立宏教授和广州医科大学葛林虎教授共同精心策划,确定了编写一套“口腔住院医师专科技术图解丛书”,其内容涉及牙体牙髓科、口腔修复科、口腔外科门诊、口腔黏膜科、牙周科、儿童口腔科、种植科、正畸科等各专业共11本。

全套书的编写要求以实体拍摄照片为主,制图为辅。力争做到每个临床操作步骤清晰,层次清楚,适当给予文字说明,让其具有可读性、可操作性,使读者容易上手。

为了保证图书质量,特邀请武汉大学牙周科李成章教授、黏膜科周刚教授客串编写了丛书中的两本,图文并茂,写作严谨,易懂易学。整套丛书在写作过程中得到了国内外许多同行的支持和帮助。

为了进一步提高图书的质量,以便再版时更正和补充,我们诚恳地希望各位读者、专家提出宝贵意见。

书成之日,再次感谢参加编写该系列丛书的专家和同仁,希望这套丛书对提高大家的临床技术能起到一些辅助作用。

樊明文 葛立宏 葛林虎

2016年1月

序

微创及无创治疗是临床医学的重要发展方向,也是口腔医学的重要发展方向。微创手术是指用有监控系统、关节镜、胸腔镜、腹腔镜等现代医疗设备完成的手术;广义的微创手术,是指各专科将手术创伤减到最低的手术。微创手术是一个系统的工程,其特点突出,可缩短手术时间,创伤小、对组织损伤小、反应轻,出血少,愈合快,并可减少抗生素应用。微创手术的适应证更广泛,特别适合不能耐受较长时间手术的老年患者。

口腔医疗领域的微创手术与微创治疗范围很广,如牙体牙髓治疗的化学去龋、根管显微镜手术,牙周内镜引导下的手术,修复牙体预备时的微创精确预备,口腔颌面外科的颞下颌关节镜、唾液腺镜和其他类型腔镜的应用以及微创人工种植牙等,而微创拔牙是口腔医疗中应用最多的微创手术。

由张清彬和陈宇主编、10余位中青年专家共同完成的《微创拔牙术图解》,属于“口腔住院医师专科技术图解丛书”,它是一部关于微创拔牙技术的专著,全书分为九章,从微创拔牙的技术及器械概况、术前准备、微创无痛麻醉技术、微创拔牙术、微创拔牙的护理配合、微创拔牙术的并发症、特殊器械在微创拔牙中的临床应用、行为医学在拔牙中的“微创”作用等方面对微创拔牙技术进行了系统全面的介绍,是一部实用的微创拔牙专著。写作认真,内容丰富,易读易懂。该专著的显著特点是全书图文并茂,增加了可读性和实用性,便于口腔医学生学习,适合作为口腔住院医师开展微创拔牙时的专业参考书,也适合口腔全科医师与专科医师在临床应用时参考。

相信该书的出版定能对微创拔牙技术的应用与普及起到促进作用,使读者从中受益。

刘洪臣

2016年1月于北京

前言

时近午夜,今年这个南国城市的冬天一直温暖,这几天气候变化,此时听到雨落窗棂,面对《微创拔牙术图解》的书稿,内心充满了莫名的冲动。想想四十年的人生历程,难忘武汉三镇的烟雨情愁,难忘刚果河畔的笛声潇潇,难忘首尔汉江的轻舟绿水,难忘珠江岸边的对酒当歌。浮华散去,留下的是积淀。作为一名口腔颌面外科医师,应该把微创精准医疗作为从医的宗旨与目标。

口腔外科拔牙是一门古老的外科手术,历经千年。传统拔牙是以“锤、劈、敲”等方式进行,近年随着口腔外科微创理念的不断发展,牙拔除技术和器械的不断革新,微创拔牙术越来越为广大口腔医师和患者所接受,并在口腔领域迅速发展,呈现逐步取代传统拔牙术的趋势。微创拔牙的理念是在拔牙操作过程中,采用微创化的拔牙器械,运用微创的手术技巧,使拔牙过程对患者产生的生理、心理影响和创伤最小,减少去骨量、缩短手术时间、避免传统敲击而造成的患者恐惧。微创拔牙是古老拔牙术的一次重要技术创新,更体现了人文主义关怀和“以患者为中心”的现代医学理念。就人文关怀的“微创”来说,微创拔牙技术包括行为医学的介入,行为医学参与了微创拔牙的术前术后整个过程。行为医学是研究和发展行为科学中与健康、疾病有关的知识和技术,并把这些知识技术应用于疾病预防、诊断、治疗和康复的一门新兴科学领域。通过行为医学的介入,术前和术后的行为医学干预,无论从心理上还是生理上,均可为患者拔牙提供“微创”行为慰藉。

正如哲学家赫拉克利特所说,“人不能两次踏进同一条河流”,整个世界都是“运动的,发展的”。拔牙的方法也日新月异,各有优缺点。随着生物-心理-社会模式医学理念深入人心,本书主要从“新器械、新理念、新方法”着手,通过图文并茂,将复杂的拔牙程序简单化,将“创伤”拔牙微创化。同时,将口腔行为医学理念引入本书。本书作者均为中青年医师,书中所言是我们的经验总结,仅供读者参考。本书适用于口腔专业学生、规范性培养阶段医师、口腔颌面外科医师以及各基层医院口腔科同行。为了进一步提高本书的质量,以供再版时修改,因而诚恳地希望各位读者、专家提出宝贵意见。

已是凌晨一时,窗外雨声依旧,广州夜晚灯火阑珊,窗外的人群依然忙碌。人生如斯,青春是核。在这个立春时节,本书即将付梓之际,突然醍醐灌顶。

张清彬

2016年1月22日

目 录

第一章 微创拔牙技术及器械概况	1
第一节 微创拔牙器械	2
一、微创拔牙刀和微创拔牙钳	2
二、45°反角高速气动手机	5
三、其他微创器械	5
第二节 特殊器械	7
一、超声骨刀	7
二、激光刀	8
第二章 术前准备	9
第一节 适应证	9
第二节 禁忌证	11
第三节 患者全身与局部的检查	13
第四节 心血管病患者在心电监护下的微创拔牙	14
第三章 微创无痛麻醉技术	15
第一节 常用局部麻醉方法及其并发症	15
一、常用的局麻方法	15
二、局麻的并发症	18
第二节 无痛技术及无创注射针	19
一、麻醉前准备	19
二、注射方法	20
第三节 计算机控制口腔无痛局部麻醉仪	20
一、计算机控制口腔无痛局部麻醉仪的特点	20
二、操作方法	21
第四节 氧化亚氮清醒镇静技术在微创拔牙中的应用	23
第四章 微创拔牙术	26

第一节 概述	26
第二节 微创拔牙术操作过程及步骤	26
一、微创拔牙术步骤	26
二、各类牙微创拔除术	29
第五章 微创拔牙的护理配合	41
第一节 四手操作	41
第二节 微创拔牙的护理配合	42
一、患者的准备	42
二、椅位器械的准备	42
三、麻醉的护理配合	45
四、手术的配合	46
五、术后的护理	46
六、儿童口腔科治疗护理配合的特点	47
第六章 微创拔牙术的并发症	48
第一节 牙拔除术中并发症	48
一、晕厥	48
二、软组织损伤	48
三、牙根折断	49
四、骨组织损伤	49
五、邻牙损伤	49
六、神经损伤	50
七、颞下颌关节损伤	50
八、皮下气肿	50
九、口腔上颌窦交通	50
十、下颌骨骨折	51
第二节 拔牙后反应和并发症	52
一、疼痛	52
二、肿胀	52
三、张口受限	53
四、拔牙后出血	53
五、感染	53
六、干槽症	53

第七章 特殊器械在微创拔牙中的临床应用.....	54
第一节 超声骨刀在微创拔牙中的应用.....	54
一、超声骨刀的组成.....	54
二、超声骨刀的优势及不足.....	56
第二节 种植机在微创拔牙中的应用.....	58
一、种植机的组成.....	58
二、种植机的优势及不足.....	59
第八章 行为医学在拔牙中的“微创”作用.....	60
第九章 总结和展望.....	62

第一章

微创拔牙技术及器械概况

随着现代医学的不断发展,患者对疾病治疗的要求也不断提高,这必将促进医学领域的各个学科都努力开展微创技术,不断提高医疗质量,才能适应时代的进步发展。微创外科手术最早主要应用于腹腔镜、胸腔镜、介入超声和介入放射及微创颅脑技术等。近几年由于微创器械的不断研发,微创技术在口腔领域中的应用越来越广泛,从颞下颌关节镜技术到微创种植,从微创拔牙到数字化导航技术等。微创技术带来的新理念是将手术操作治疗更加标准化、微创化、精确化、舒适化、个性化和安全化。随着种植牙的逐渐普及,微创拔牙成为首要目标,拔牙的每一步操作都要以对牙槽骨的创伤最小化为原则,尽量多地保存牙槽嵴的宽度和高度,同时还要注意保持软组织的形态,为种植提供良好的条件。

1. 微创拔牙术的定义 拔牙术本身作为一种创伤性的手术,创伤是不可避免的,但如何通过各种手段(包括操作技巧和器械)将创伤降低到最小,这就是微创。其意义在于尽可能地减少创伤,减轻患者术后的不适感和不良反应,并最大限度地保存原有软硬组织,以利于术后的修复重建及美观。社会定义在于除了在操作上动作轻柔、准确,尽可能减少创伤外,还需对患者的心理和精神给予安慰和关怀。术前通过医患间交流和指引来缓解或消除患者的紧张情绪,使患者术中能信任医师,完全放松,心理上无恐惧感;术后使其无压力,以良好的心态等待愈合。

2. 微创拔牙技术及器械的发展概况 随着社会的进步及微创技术的需求和发展,传统的拔牙术正得到不断完善和改进。传统的拔牙方法已应用几十年,有其良好的一面,如残根、残冠无法用牙钳夹住拔出,往往用薄的牙挺在牙根与牙槽骨间隙内用锤轻敲几下,使牙挺插入间隙内转动,就可很快松动牙根、拔除残根残冠。对残冠的拔除,有时用牙挺插入根分叉下或牙根间,锤击几下即可起到分根的作用,再拔残冠就很方便了。而对阻生智齿的拔除,传统的方法有劈冠法,即用劈凿去骨,劈开牙冠后挺出,该方法简单,去骨快,劈牙方便,有时仅需锤击几下就可劈开牙冠,去除阻力,拔牙就很简单,而创伤并不大。如能熟练掌握该技巧,不但拔牙时间很短,约2~3分钟即可拔除水平埋伏阻生牙,而且创伤也较小,术后局部反应轻,仅有轻微的肿胀和疼痛。但劈冠法也有其不足之处,在拔除阻生智齿时,因需用锤子敲击,产生的振动会使部分患者恐惧和害怕,尤其是儿童及年老患者会因初次锤击拔牙而产生恐惧的心理障碍。另外,锤击时间长或助手用力不当也会造成较为严重的并发症,如颞下颌关节损伤、下颌骨骨折等。劈冠法虽然在业内存在争议,但国内大部分口腔科室仍在使用。我们认为任何治疗方法都应一分为二,有其优势的

一面,也存在着一些不足。微创器械的应运而生及其不断研发和应用,极大地推动了微创技术的飞速发展。微创技术的优势在牙槽外科应用中不断体现,不断完善和弥补传统技术的不足,最重要的是在治疗中尽量保存骨组织,并减少周围软硬组织的损伤,可减轻患者在治疗中和治疗后的不适感觉,消除其紧张、恐惧的心理状态。

微创拔牙技术的发展是社会科学技术发展的必然,因此可视为古老拔牙术的一次重要技术革新,更体现了“以患者为中心”的现代医学理念。

“工欲善其事,必先利其器”,微创外科技术迅速发展离不开新型手术器械的不断出现。传统的牙钳、牙挺等拔牙器械在拔牙过程中可能产生牙龈组织损伤、术后肿胀明显、张口受限、牙槽骨破坏严重、颞下颌关节不适、神经损伤等多种并发症,这些并发症对患者造成生理创伤及潜在的心理创伤,而微创拔牙器械是针对上述问题在传统器械的基础上进行了改良、创新,从而达到最小创伤的目的。

微创拔牙手术器械的设计原则主要为尽量在拔牙手术中保护牙齿周围软硬组织,并用最舒适的方式、最小的创伤代价拔除患牙。近年来,微创拔牙器械的不断研发及临床应用极大地推动了微创拔牙理论及实践的进步。现将现阶段的微创拔牙器械介绍如下:

第一节 微创拔牙器械

一、微创拔牙刀和微创拔牙钳

在传统的拔牙钳和牙挺的基础上微创拔牙钳和刀被开发。微创拔牙钳(图 1-1)的喙更薄,便于钳紧牙根。微创拔牙刀(图 1-2)的刃口大小介于拔牙挺与峨嵋凿之间,其刃比牙挺锋利。

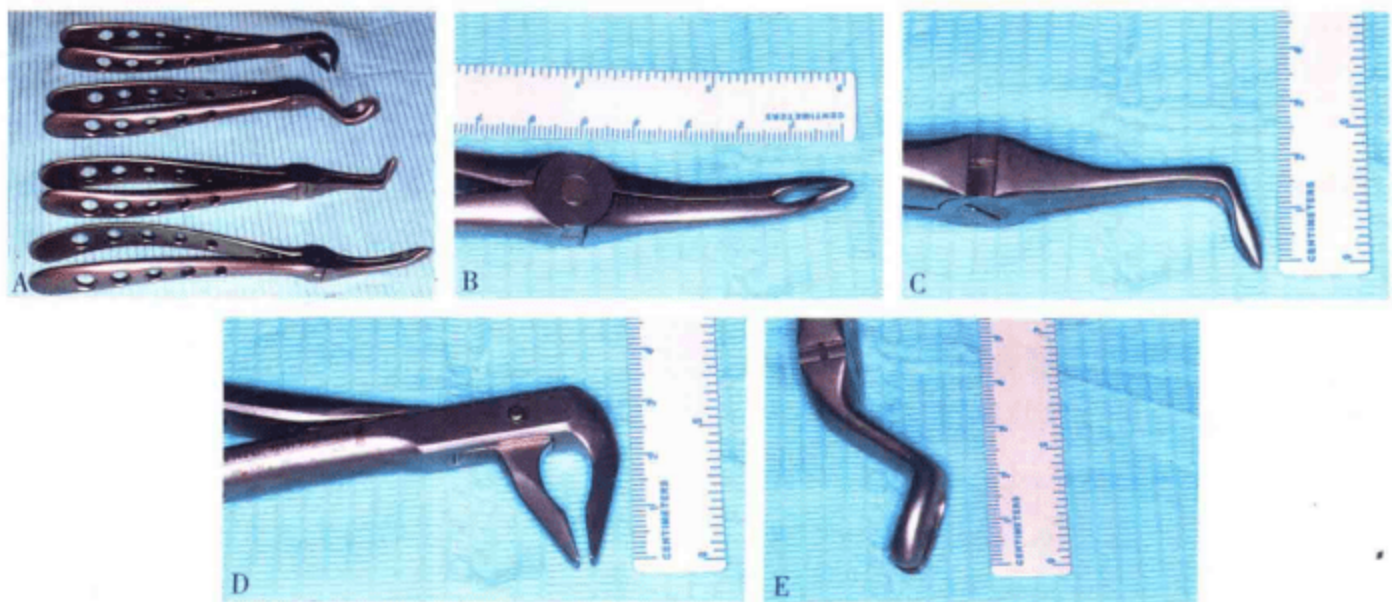


图 1-1 微创拔牙钳

A. 各种类型的微创拔牙钳 B、C、D、E. 微创拔牙钳钳喙的特点:喙窄而细长




图 1-2 微创拔牙刀

A、B. 各种类型的微创拔牙刀 C. 微创拔牙刀与传统牙挺比较:微创拔牙刀刀刃薄、锋利

微创拔牙刀的塑料手柄部分是由特殊的工程材料制成,遇血液或组织液不会发生滑脱,形状采取符合人体工程学的设计,材料可以耐受 135℃ 高温,手柄有不同颜色条镶嵌,表示不同型号。微创拔牙刀的金属部分由高强度不锈钢制成,刃口锋利,其宽度有 2mm、3mm、5mm 三种。锋利的刃口有助于切开牙龈黏膜,切断牙周韧带和部分骨松质,而不同宽度的刃口可以适合不同形状的牙齿以及不同长度的牙根。使用时主要利用楔力原理,将工作端伸入牙周间隙,配以适当的轮轴力,切断牙周韧带,避免锤凿增隙及使用杠杆力对牙槽骨造成过大的损伤,用力支点降低,从而不需要传统牙挺的撬动力量,使牙周组织的创伤降到最低,以达到保护牙槽骨的完整性、减少根折的目的。近来,越来越多新型的微创拔牙器械(图 1-3)涌现在市场上,为医师们提供更多的选择。

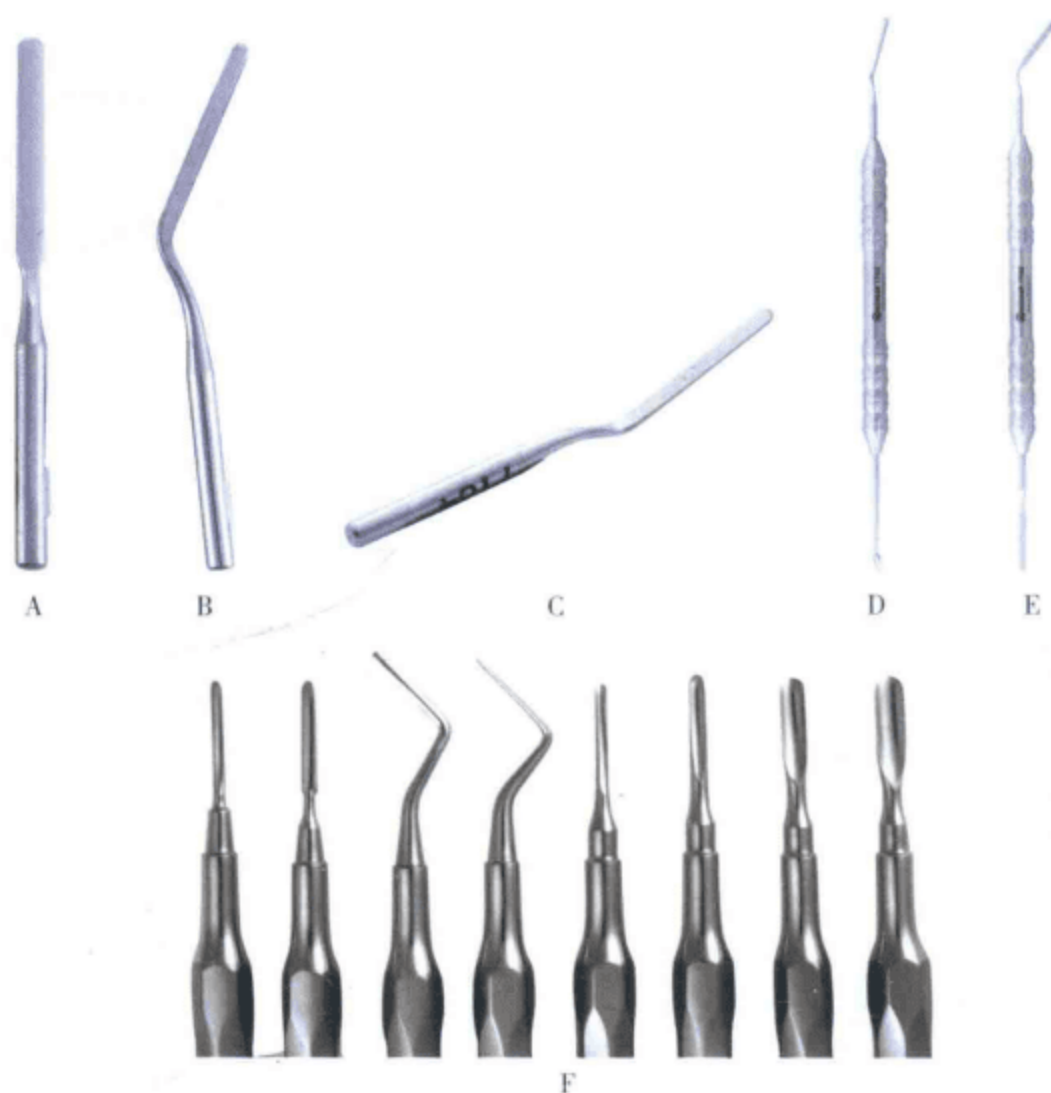


图 1-3 新型的微创拔牙器械

A. 前牙 B. 后牙 C. 后牙近远中 D. 微创刮匙 E. 微创牙龈分离器 F. 各式新型微创拔牙器械

微创拔牙刀与普通牙挺相比,具有以下优势:

1. 微创拔牙刀具有薄而锋利的尖端刃口,可以轻易地切断牙周韧带,进入牙根与牙槽窝之间的间隙,不需要锤击增隙。牙挺由于刃口比较钝,必须使用增隙的手段才能进入这个间隙,而且由于牙挺的刃口比较厚,在增隙进入牙根与牙槽窝的间隙时有可能造成牙齿断根。

2. 微创拔牙刀有各种不同形态的刃口颈部设计,可以非常简单地接近各个位置的牙齿和断根,方便操作。

3. 手柄是高度符合人体工程学设计的,非常方便握持和用力,而普通牙挺的手感和握持较差。

4. 每一型号的微创拔牙刀都在手柄上有不同颜色的彩条进行标记,使用者可以一目了然,普通牙挺不具有此优势。

二、45°反角高速气动手机

为避免敲击对患者造成损伤及不适,微创拔牙操作中不使用骨凿对患牙进行劈开,而是使用高速手机和钻针,先将牙体分开,再将离断的牙体分别取出。对于多根牙的拔除通常使用普通角度的高速手机进行分根即可,而对于下颌阻生第三磨牙由于受其解剖位置影响,操作难度增加,可以使用45°反角高速手机(图1-4)进行牙体的切割。45°反角高速手机与一般手机不同,改良的机头角度在去除牙体阻力时便于寻找到更加适合的切割方向;其头部尺寸比一般高速手机小,让视野更加清楚。45°角可有效避开前牙阻挡,再使用进口长裂钻,可伸入深部进行切割;冲击式气动手手机头部体积小,可减少对视线的阻挡。其喷水方式与传统的涡轮机也不同,冷却水是呈柱状直接喷在钻针尖上,气体向两侧分散,不但可使术区清晰,更可避免将空气喷入创口内,大大减少了皮下气肿的发生。因其切割力强,对缩短手术时间、简化手术过程、减少手术创伤和并发症的发生起了很大作用,引领了微创拔牙的新时代。




图 1-4 45°反角高速气动手机

A、B. 45°反角高速气动手机及钻头 C. 45°反角高速气动手机侧面观 D. 微创拔牙用“长”裂钻

三、其他微创器械

(一) Benex 拔牙器

该类拔牙器械包括配套的根管螺丝和扳手以及动力系统,其工作原理是首先预备根管,然后

将螺丝拧入根管,以邻牙为支点,垂直向牵引拔除患牙。主要适用于根管未严重破坏的单根牙和分叉不大的双根牙残根、残冠,也可以拔除牙体完整的正畸减数牙。同时要求前后邻牙有足够的支抗力来承担拔牙时的牵引。

德国 Meisinger 公司生产的 Benex 拔牙器(图 1-5),由主机、配套的专用裂钻和根管螺丝、扳手、牵引绳等组成。主机包括 4 部分:固位套管支架、2/3 圆形桥、螺杆和旋转手柄、定滑轮。固位套管支架在拔牙过程中起固定作用;2/3 圆形桥与固位套管支架之间为半固定,有利于调整 2/3 圆形桥方向,以适应不同部位的牙。其中,白色橡胶软垫起缓冲作用,避免损伤支抗牙;螺杆和旋转手柄在拔牙过程中产生的牵引力使患牙脱离牙槽窝;定滑轮通过牵引绳改变牵引力的方向。专用裂钻和根管螺丝有长、短 2 种,长专用裂钻和根管螺丝适用于牙体完整牙的拔除,短专用裂钻和根管螺丝适用于残根、残冠的拔除。扳手用于协助根管螺丝旋入根管,以防其牵引时滑脱。牵引绳通过定滑轮连接根管螺丝和螺杆。另外,还需要常规的高速涡轮手机和慢速弯机。

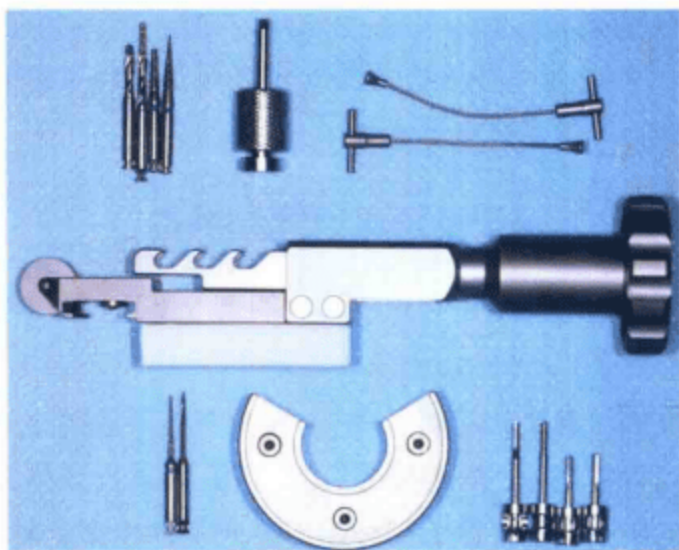


图 1-5 Benex 拔牙器

(二) 颊部拉钩

颊部拉钩(图 1-6)前后宽度相同,边缘圆钝,可以很好地将颊黏膜拉开,有效地将组织瓣固定,减少了对口角的损伤。在拔牙过程中,将颊拉钩始终放置在颊黏膜、组织瓣与术区之间,避免了其他器械对颊黏膜和组织瓣的意外损伤。颊拉钩手柄较宽,较口镜更容易握持,不易疲劳。常用于牵拉口角、颊部并保护翻开的黏膜瓣,达到充分暴露术野的目的。

(三) 吸引器械

根据拔牙创面的大小设计有不同粗细的吸头(图 1-7),用于吸引血液、唾液、冲洗液等。




图 1-6 颊部拉钩

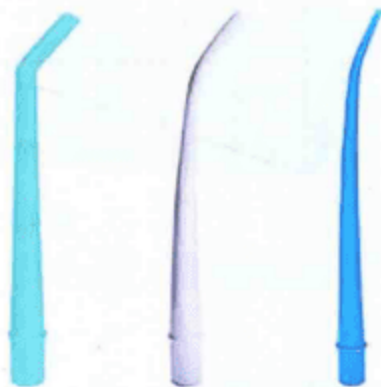

图 1-7 吸唾器

(四) 橡胶咬合垫(图 1-8)

常用于长时间大张口或者张口度小的患者,从而减少患者长时间大张口对颞下颌关节及其张口肌群的损伤。

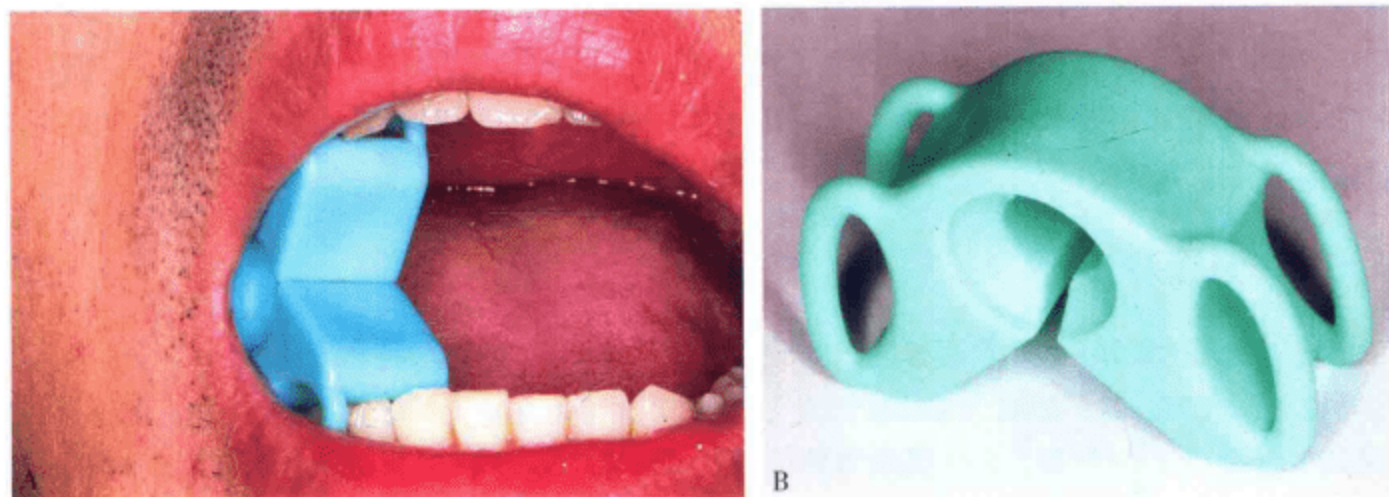


图 1-8 橡胶咬合垫

第二节 特殊器械

一、超声骨刀

超声骨刀(图 1-9)是微创拔牙过程中去除骨组织阻力的有利工具,其利用高强度聚焦超声技术,将电能转化为机械能,经高频超声震荡,使所接触的组织细胞内水汽化,蛋白氢键断裂,从而将手术中需要切割的骨组织彻底破坏。其周围传播距离小于 $200\mu\text{m}$,不会破坏骨组织周围的血管和神经;超声刀刀头工作温度低于 40°C ,不会对组织产生热损伤。




图 1-9 超声骨刀

A. 超声骨刀外观 B. 各种类型刀头

超声骨刀是利用可控的三维超声振动进行骨切开术,具有很强的骨阻力识别能力,可最大限度地避免损伤软组织、黏膜、神经和血管等。超声骨刀配有多种形状、多用途、不同角度和弯度的手术刀头,用于不同条件下的高效骨切割术,可进行口腔各部位的复杂切割和某些难以到达的术区的微创手术操作。临床应用中有许多优势,如高效切骨、刀头为横向微振动、无高速旋转,因而有效保护神经和血管,其属冷切割,大量的冷却水在刀头和术区形成水雾,保证创口温度在40℃以下,因而几乎无骨创伤,能更好地实现微创操作。但超声骨刀有其不足之处,切割硬组织速率欠佳,虽然对骨切割效率高且创伤小,但对牙切割效率低且切割时间较长。另外,使用成本偏高,也限制了其应用。

二、激光刀

利用激光的热效应、光效应和电磁效应等切割身体组织的特点,将激光束作为外科手术刀,通常称为激光刀。常用的有二氧化碳激光刀、氩激光刀等。用激光刀进行手术,优越性主要有:

1. 激光刀十分锐利,切口边缘平整,利于选择性地定量切除坏死组织,周围正常组织损伤少。
2. 激光刀对生物组织有热凝固效应,因此它可以封闭切开小血管,减少出血量。
3. 激光刀本身有高温杀菌作用,器械与切除区不接触,可大大减少术后感染可能性。

第二章 术前准备

第一节 适应证

拔牙的适应证具有相对性,过去很多属于拔牙的适应证的患牙现在也可以保留,而随着微创拔牙技术的发展,有些适应证也可相对放宽,如血液病患者的微创拔牙等。

1. 严重的龋病(图 2-1) 因龋坏不能保留的牙,牙冠严重破坏已不能修复,而且牙根或牙周情况不适合做桩冠或覆盖义齿等。

2. 严重牙周病 晚期牙周病(图 2-2),牙周骨质丧失过多,牙松动已达Ⅲ度,经常牙周溢脓,影响咀嚼功能。

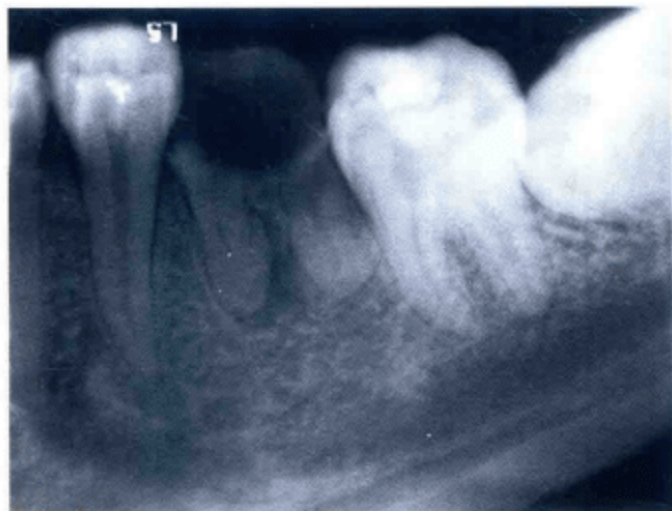


图 2-1 龋坏至根分叉,髓底已穿通,已无保留价值

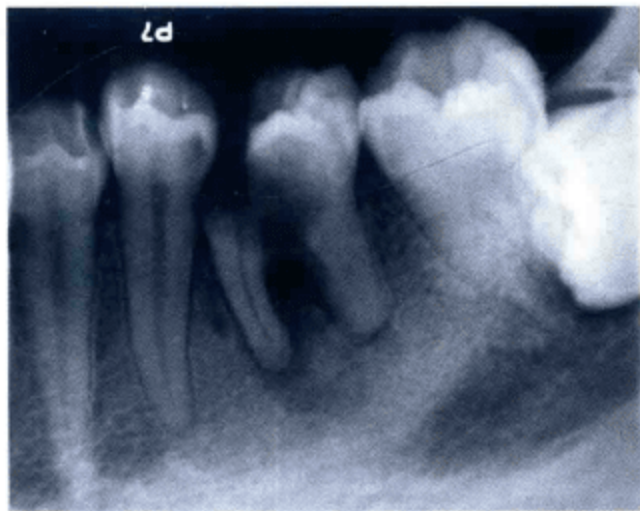


图 2-2 牙周病

3. 牙髓坏死 牙髓坏死或不可逆性牙髓炎,患者不愿做根管治疗或根管治疗失败的病例,严重的根尖周病(图 2-3),已不能用根管治疗、根尖手术或牙再植术等方法进行保留。

4. 额外牙、错位牙(图 2-4A)、埋伏牙(图 2-4B)等导致邻近软组织创伤,影响美观,或导致牙列拥挤。

5. 阻生牙(图 2-5) 反复引起冠周炎,或引起邻牙牙根吸收和破坏,位置不正,不能完全萌出的阻生牙。一般指第三磨牙。

6. 牙外伤(图 2-6) 导致牙冠折断达牙根,无法进行根管及修复治疗并出现疼痛的牙。如果仅限于牙冠折断,且牙根折断不与口腔相通,通过治疗后仍可保留。牙隐裂、牙纵折、殆创伤导致牙根横折,以往均需拔除,现在也可考虑保留。

7. 乳牙 乳牙滞留,影响恒牙的萌出,或根尖外露造成口腔黏膜溃疡。如恒牙先天缺失或埋伏,乳牙功能良好,可不拔除。

8. 治疗需要的牙 因义齿修复需要拔除的牙,因正畸需要减数的牙,颌骨良性肿瘤累及的牙,恶性肿瘤进行放射治疗前为预防严重并发症而需拔除的牙。

9. 病灶牙 引起上颌窦炎、颌骨骨髓炎、颌面部间隙感染的病灶牙,在相关科医师的要求下拔除的牙。

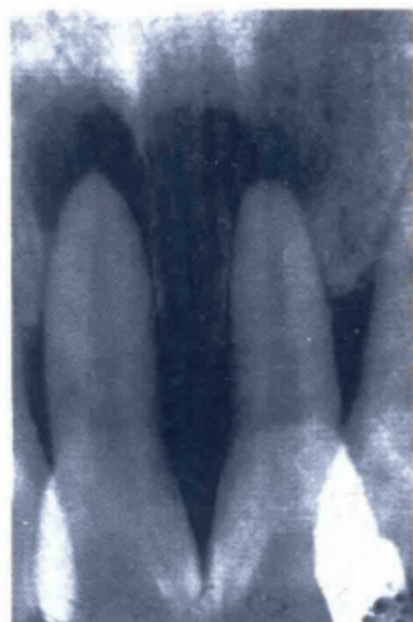


图 2-3 根尖周病

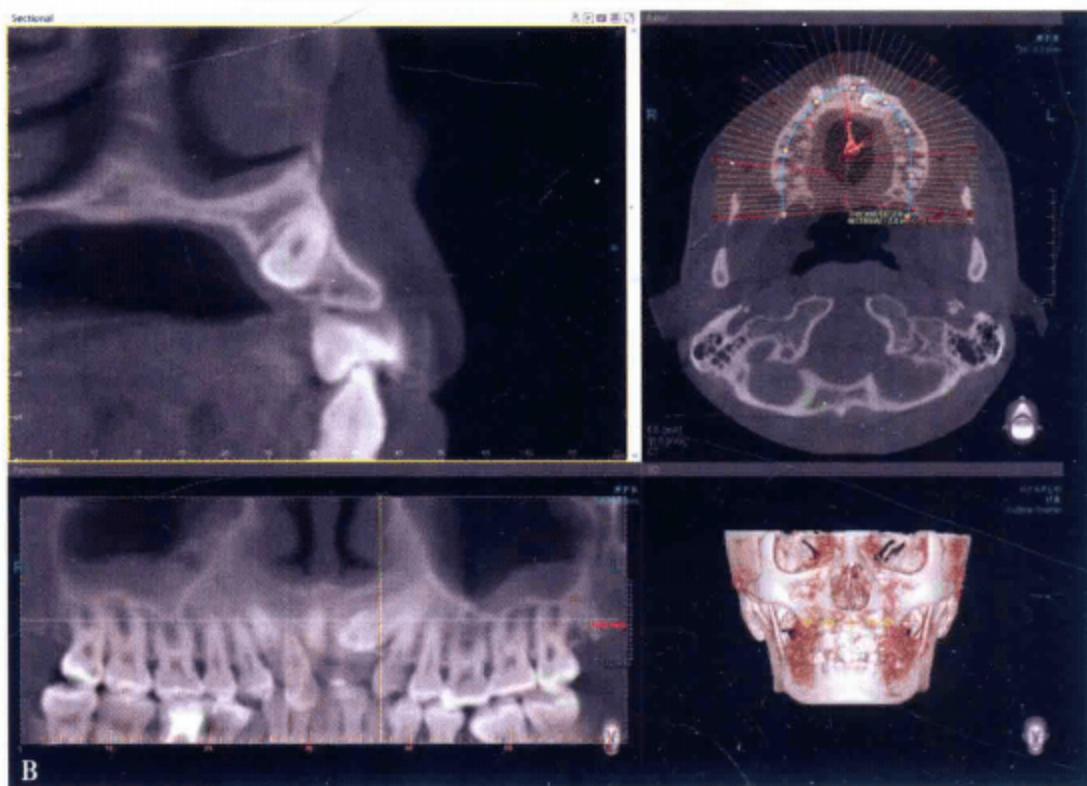
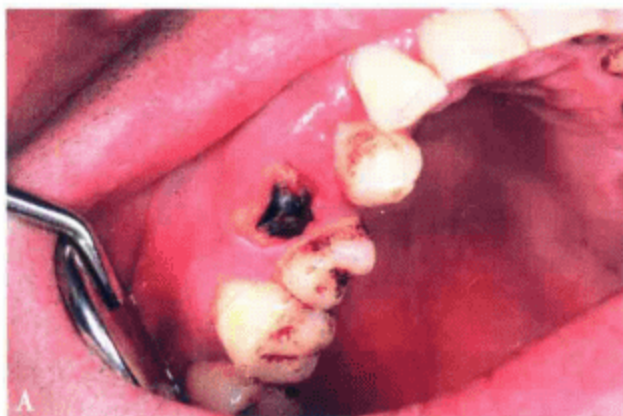


图 2-4 错位牙与埋伏牙
A. 错位牙 B. 埋伏牙

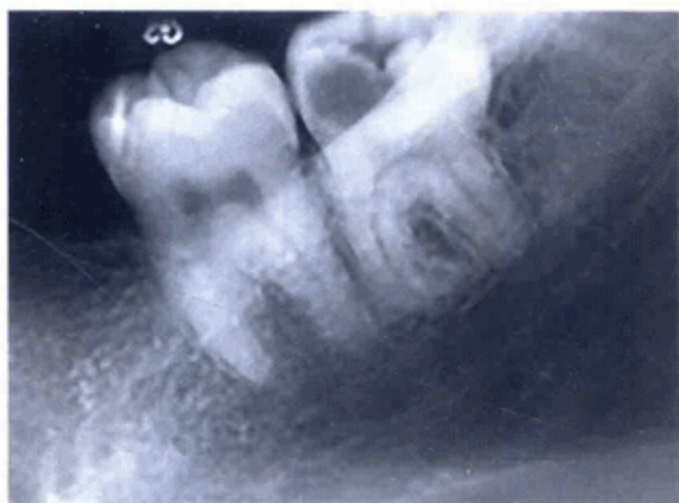


图 2-5 垂直阻生

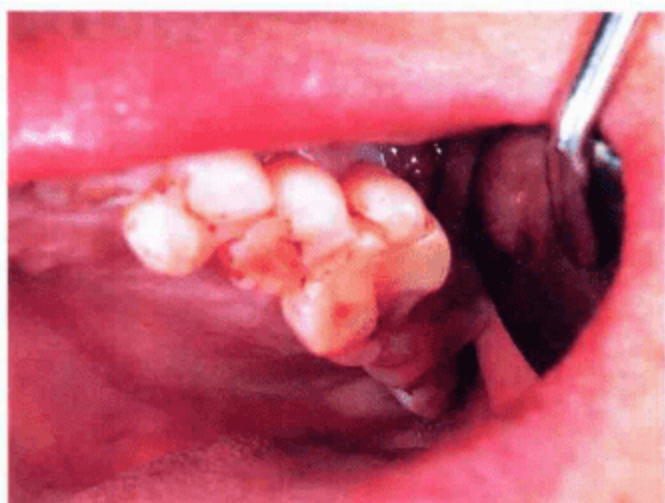


图 2-6 牙折裂

10. 其他 患者因美观或经济条件要求拔除的牙,如患者因四环素牙、氟牙症、上前牙明显前突治疗效果不佳,牙体治疗所需费用高,花费时间过长,要求拔牙者。

第二节 禁忌证

(一) 心脏病

牙拔除术及口腔手术能引起暂时性菌血症的发生,先天性心脏病、风湿热导致的瓣膜损害、曾做过心脏外科手术的患者,有菌血症发生时,皆有导致细菌性心内膜炎的可能。青霉素是预防细菌性心内膜炎的首选药物。

1. 有近期心肌梗死病史者。主张在经治疗好转后 6 个月,临床症状及心电图变化皆已稳定后方可考虑拔牙。疼痛、恐惧、紧张等可诱发再次心梗,极为危险。如必须拔牙,需经专科医师全面检查并密切合作。

2. 近期心绞痛频繁发作。

3. 心功能Ⅲ~Ⅳ级或有端坐呼吸、发绀、颈静脉怒张、下肢水肿等症状。

4. 心脏病合并高血压,血压 $\geq 180/110\text{mmHg}$,应先治疗其高血压后拔牙。

5. 有三度或二度Ⅱ型房室传导阻滞、双束支阻滞、阿斯综合征(突然神志丧失合并心传导阻滞)病史者。

(二) 高血压

收缩压 $>160\sim 180\text{mmHg}$,或舒张压 $>100\sim 110\text{mmHg}$ 时,应先行治疗高血压,待血压降至 $180\text{mmHg}/100\text{mmHg}$ 后再行牙拔除术。

(三) 造血系统疾病

1. 贫血 血红蛋白在 80g/L (8g/dL)以上一般可拔牙。

2. 白细胞减少症和粒细胞缺乏症 若中性粒细胞在 $(2000\sim 2500)/\text{L}$,或白细胞总数在 $4000/\text{L}$ 以上,患者可耐受拔牙及手术。

3. 白血病 急性白血病为拔牙的禁忌证。多数慢性粒细胞性白血病患者经治疗而处于稳定期者,如必须拔牙,应与专科医师合作,并预防感染及出血。

4. 恶性淋巴瘤 恶性淋巴瘤必须拔牙时应与有关专家配合,在治疗有效、病情稳定后方可进行。

5. 出血性疾病

(1) 原发性血小板减少性紫癜:患者拔牙时应选择血小板计数在 5 万 / μl 以上进行,并注意预防出血,手术时注意止血。拔牙或手术最好在血小板计数 >10 万 / μl 时进行。必要时行专科会诊检查,与专科医师合作拔牙。

(2) 血友病:血友病患者如必须拔牙时,应补充凝血因子 VIII。当凝血因子 VIII 的浓度提高到正常的 30% 时,可进行拔牙或小手术。拔牙时应力求减少创伤,拔牙后拉拢缝合牙龈,缩小创口,拔牙创内填塞止血药物。

(四) 糖尿病

拔牙时,血糖以控制在 8.88mmol/L(160mg/dL) 以下为宜。由于患者抗感染能力差,应在术前术后给予抗生素。接受胰岛素治疗者,拔牙最好在早餐后 1~2 小时进行。

(五) 甲状腺功能亢进

拔牙应在本病控制后,静息脉搏在 100 次 / 分以下,基础代谢率在 +20% 以下方可进行。

(六) 肾疾病

各类急性肾病均应暂缓拔牙。如处于肾功能代偿期,即内生肌酐清除率 $>50\%$,血肌酐 $<133\mu\text{mol/L}$ (1.5mg/dL),临床无症状,则拔牙无问题。

(七) 肝炎

急性肝炎期间应暂缓拔牙。肝硬化病员如处于肝功能代偿期,肝功能检查在正常范围内或仅有轻度异常,拔牙为非禁忌证,但应注意出血的可能性。

(八) 妊娠

在怀孕的 4~6 个月期间,进行拔牙或手术较为安全。

(九) 月经期

月经期拔牙,有观点认为可能发生代偿性出血,一般认为应暂缓拔牙。但必要时,简单的拔牙仍可进行,但要注意防止出血。

(十) 急性炎症期

应根据炎症的性质、炎症发展阶段、细菌毒性、手术难易程度(创伤大小)、全身健康情况等决定。

(十一) 恶性肿瘤

恶性肿瘤患者,瘤区的牙齿拔除可使肿瘤扩散,应与肿瘤一同做根治性手术。而已接受放疗的患者,在放疗后 3~5 年内不应拔牙,否则可引起放射性骨坏死;必须拔牙时,术前术后应给大剂量抗生素预防感染,并向患者说明创口可能不愈合。

(十二) 长期抗凝药物治疗

如停药待凝血酶原时间恢复至接近正常时可拔牙。

(十三) 长期肾上腺皮质激素治疗

在拔牙前应与专科医师合作,术前迅速加大皮质激素用量,并需注意减少创伤、消除病员顾虑及恐惧、保证无痛及预防感染。

(十四) 神经精神疾患

主要为合作问题。不能合作的患者拔牙应慎重,拔牙者应在全麻下进行。癫痫患者拔牙应注意术中癫痫发作的可能并做好相应准备。

第三节 患者全身与局部的检查

微创拔牙术的术前检查主要包括以患牙为中心的口腔和全身情况的检查,目的在于搜集对拔牙过程有可能造成影响的病情资料,做好充分的术前准备,保证微创拔牙术的顺利进行。局部检查(图 2-7、图 2-8)主要明确牙位、拔牙原因及拔除时机等方面。而全身检查则主要对患者病史、系统病、药敏史等方面进行评估与检查。

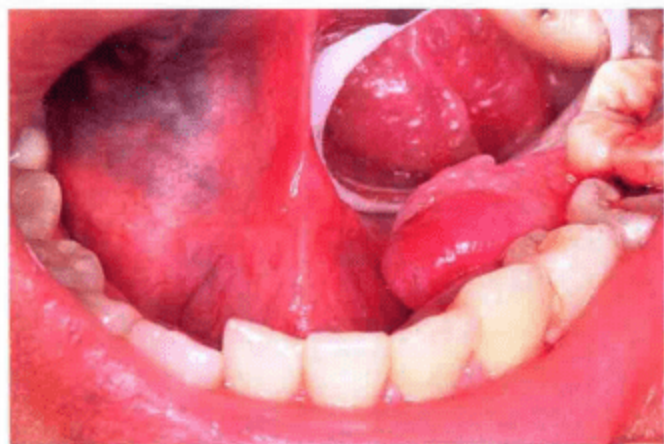

图 2-7 牙龈瘤患者

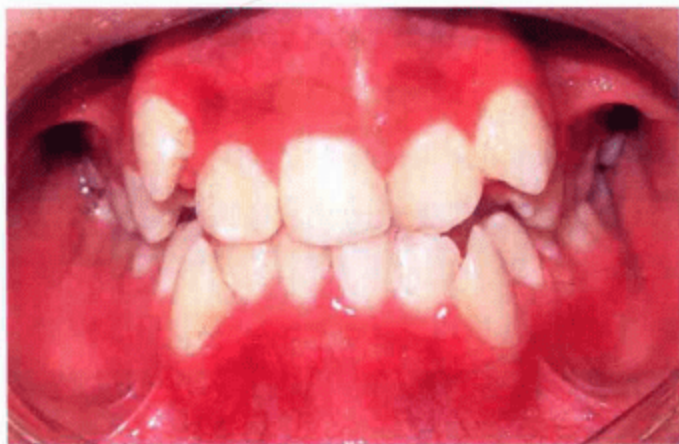

图 2-8 咬合错乱

下面重点介绍老年人拔牙前的常规检查:

1. 仔细询问病史,可初步评估患者的健康状况,作为拔牙术前的参考和必要的准备。
2. 老年病多为慢性病,发病初期常无明显临床症状,往往会被忽略。拔牙手术前,应做一些必要的体检:

- (1) 心电图:可了解患者的心率、心肌供血情况及有无心律失常等情况。
- (2) 化验检查:重点行血常规及凝血功能检查。
- (3) 内分泌检查:对于有糖尿病史及甲状腺疾病的老年患者,拔牙前应复查血糖及甲状腺功能。

(4) 测量血压:高血压是老年患者的常见病,因此应常规了解老年患者血压变化情况。血压如超过 180mmHg/100mmHg,就应先进行降压治疗。同时患者要解除顾虑,安定情绪,然后再拔牙。有些思想过度紧张的患者,血压也会骤然升高。

第四节 心血管病患者在心电监护下的微创拔牙

所谓心脑血管疾病就是心脏血管和脑血管的疾病统称,泛指由于高脂血症、血液黏稠、动脉粥样硬化、高血压等所导致的心脏、大脑及全身组织发生缺血性或出血性疾病,是一种严重威胁人类,特别是50岁以上中老年人健康的常见病。即使应用目前最先进、完善的治疗手段,仍可有50%以上的心脑血管疾病幸存者生活不能完全自理。全世界每年死于心脑血管疾病的人数高达1500万人,居各种死因首位。

1. 心血管疾病 如冠心病的症状(包括心绞痛、心肌梗死):可见胸闷、心悸不宁、心慌气短;心律紊乱;胸痛、胸骨后或心前区疼痛;气紧、晕厥、虚弱、暖气;胸部刺痛、固定不移、入夜更甚;舌质紫暗、脉沉弦为主症的冠心病、心绞痛、冠状动脉供血不足;上腹痛、恶心、呕吐;左后背痛、左手臂痛。

2. 脑血管疾病 如缺血性脑卒中的症状(包括脑血栓、脑栓塞等):可有偏瘫、偏身感觉障碍、偏盲、失语。或者交叉性瘫痪、交叉性感觉障碍、外眼肌麻痹、眼球震颤、吞咽困难、共济失调、眩晕等。或肢体无力、麻木,面部、上下肢感觉障碍;单侧肢体运动不灵活;语言障碍,说话不利索;记忆力下降;看物体突然不清楚;或眼球转动不灵活;小便失禁;平衡能力失调,站立不稳;意识障碍;头痛或者恶心呕吐;头晕、耳鸣。

心血管疾病患者的拔牙在门诊也较为常见,并具有一定的危险性。例如,由于心理因素和病痛刺激,有可能导致血压骤然升高,可发生脑血管意外;同时也可能因为血压骤然下降,致心脑血管供血不足、出现相应症状,严重可引致猝死。但经采取详尽的术前检查和准备、完善的病情告知和医患沟通,尤其在严密心电监护下拔牙,采取无痛微创的拔牙技术及准确地对症处理,心血管疾病患者在心电监护下拔牙,是安全可行的。

全程心电监护(图2-9)心血管疾病患者的拔牙,可于术前及术中根据患者心率、血压、心电图等情况给予相关的治疗,并观察麻醉术前、中、后和拔牙术前、中、后的血压和心率的变化,及时调整相关操作,积极有效地采取防治发生心血管意外的措施,因此心电监护对心血管患者安全拔牙具有良好的辅助作用。

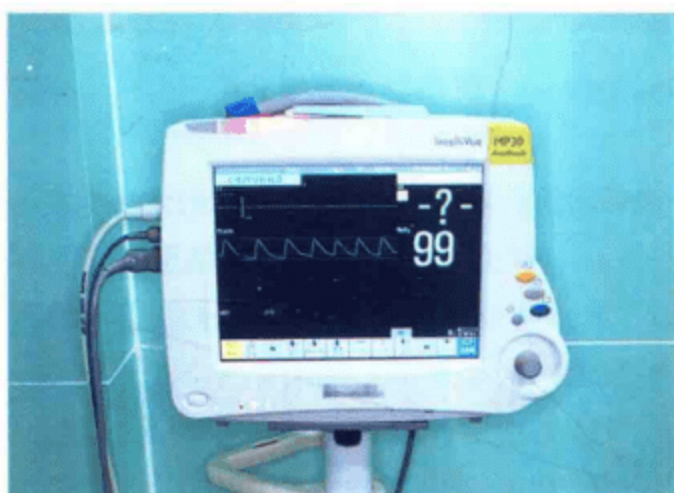

图2-9 心电监护仪

第三章

微创无痛麻醉技术

微创,就是微小的创伤,是现代医学外科手术或治疗应用的特点,就是在手术或治疗过程中只对患者造成微小创伤的技术,微创主要具有四大特点:切口小、创伤小、恢复快、痛苦少。

麻醉是指用药物或非药物使患者整个机体或机体的一部分暂时失去知觉,以达到无痛的目的。口腔颌面外科局部麻醉常用于牙和牙槽突手术、颌面部小手术和疼痛的治疗。

微创无痛麻醉技术,即通过微小创伤或入路的特殊器械将局麻药物注射入机体内部,完成对手术或治疗区域的麻醉操作而达到止痛目的的技术。

第一节 常用局部麻醉方法及其并发症

一、常用的局麻方法

局部麻醉简称局麻,是指用局麻药物暂时阻断机体一定区域内神经末梢和纤维的感觉传导,从而使该区疼痛消失。

口腔科常用的局部麻醉方法有表面麻醉、浸润麻醉和阻滞麻醉。

(一) 表面麻醉

表面麻醉是将麻醉剂涂布或喷射于手术或治疗区表面,药物吸收后麻醉末梢神经,使浅层阻滞的痛觉消失。常用药物为2%盐酸丁卡因。

(二) 浸润麻醉

浸润麻醉是将局麻药注入组织内,以作用于神经末梢,使之失去传导痛觉的能力而产生麻醉效果。常用药物为0.5%~1%普鲁卡因或0.25%~0.5%利多卡因。

常用的浸润麻醉方法有:

1. 骨膜上浸润法(图3-1) 又名局部浸润法,是将麻醉药注射到牙根尖部位的骨膜浅面。主要用于上颌及下颌前部的牙及牙槽突手术。

2. 牙周膜注射法(图3-2) 又叫牙周韧带内注射法,注射针自牙的近中或远中刺入牙周膜,深约0.5cm,分别注入局麻药0.2ml,即可麻醉牙及牙周组织。适用于血友病和有出血倾向的患者,单纯用黏膜下浸润或阻滞麻醉镇痛不全时,加用牙周膜注射,常可取得较好的镇痛效果。

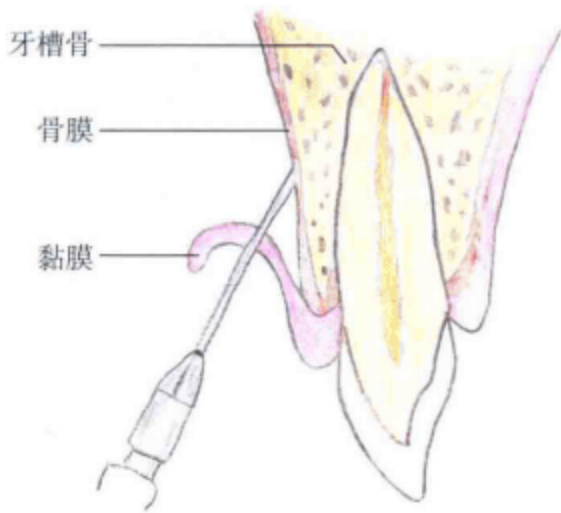


图 3-1 骨膜上浸润法

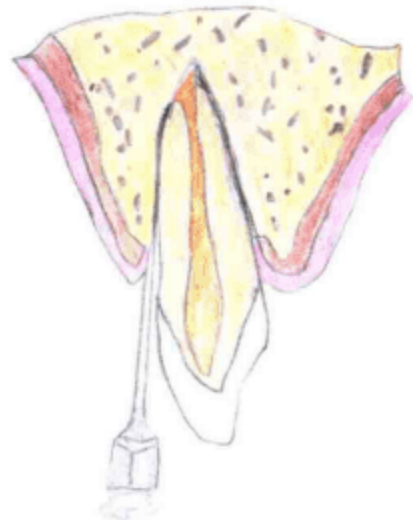

图 3-2 牙周膜注射法

(三) 阻滞麻醉

阻滞麻醉是将局麻药注射到神经干或其主要分支附近,以阻断神经末梢传入的刺激,使被阻滞的神经分布区域产生麻醉效果。常用药物为 1%~2% 利多卡因。

进行阻滞麻醉时,必须熟悉口腔颌面局部解剖,掌握注射标志和有关解剖结构的关系。

1. 上牙槽后神经阻滞麻醉(图 3-3) 适用于拔除上颌磨牙及相应的颊侧根、黏膜和上颌结节部的手术。一般以上颌第二磨牙远中颊侧口腔前庭沟作进针点;上颌第二磨牙尚未萌出的儿童,以第一磨牙远中颊侧前庭沟作进针点;上颌磨牙缺失的患者,以颧牙槽嵴部的前庭沟作为进针点。注射时患者采取坐位,头微后仰,上颌牙殆平面与地平面呈 45°,半张口,术者用口镜向后上方牵开口颊,显露针刺点。注射针与上颌牙轴呈 40°,向上后内方沿上颌结节表面滑动刺入,深约 2cm,回抽无血即可注入麻醉剂 1.5~2ml。

2. 眶下神经阻滞麻醉(图 3-4) 适用于同侧上颌切牙至前磨牙的拔除、牙槽突修整及上颌

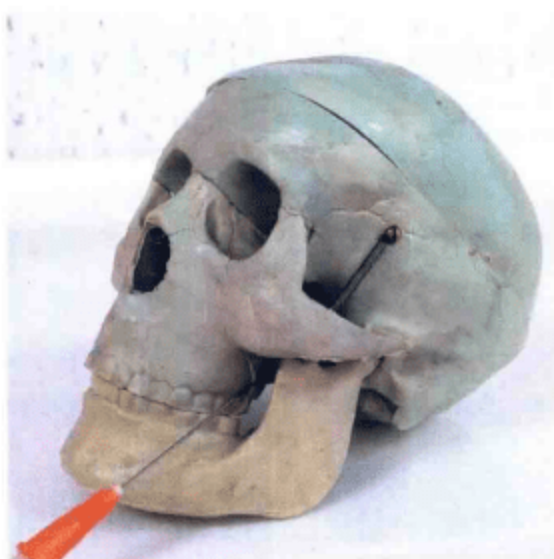

图 3-3 上牙槽后神经阻滞麻醉

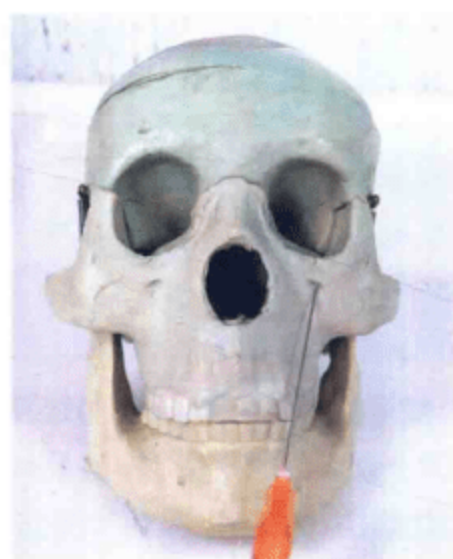

图 3-4 眶下神经阻滞麻醉

囊肿剜除术/唇裂整复术等手术。注射时,用左手示指扞出眶下缘,右手持注射器,注射针自同侧鼻翼旁约1cm处刺入皮肤,注射针与皮肤呈 45° ,向上后外进针约1.5cm,可直接刺入眶下孔,注射麻醉剂1~1.5ml。或牵引上唇向前向上,注射针与上颌中线呈 45° ,于侧切牙根尖相应部位的口腔前庭沟顶刺入,向后上外进针,即可达到眶下孔。

3. 腭前神经阻滞麻醉(图3-5) 适用于上颌前磨牙、磨牙拔除术的腭侧麻醉,腭隆突切除及腭裂整复术等。注射时,患者头后仰,大张口,上颌殆平面与地平面呈 60° 。注射针在腭大孔的表面标志稍前处刺入腭黏膜,往上后方推进至腭大孔,注入麻药0.3~0.5ml。

4. 鼻腭神经阻滞麻醉(图3-6) 适用于两侧尖牙腭侧连线前方的牙龈、腭侧黏骨膜和牙槽突麻醉。注射时,患者头后仰,大张口,注射针自腭乳头侧缘刺入黏膜,然后将针摆向中线,使之与中切牙长轴平行,向后上方推进0.5cm,可进入腭前孔,注射麻药0.25~0.5ml。

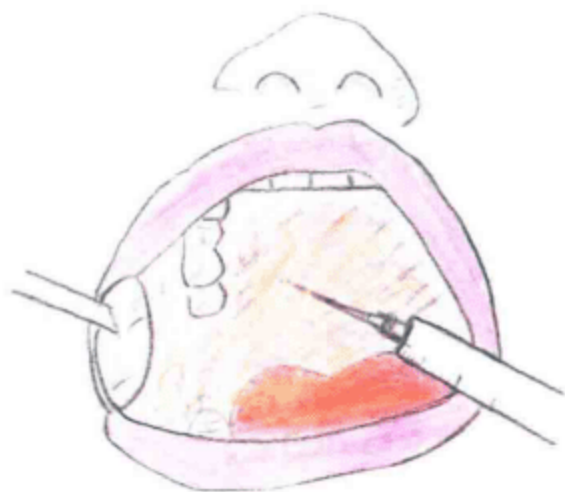


图 3-5 腭前神经阻滞麻醉

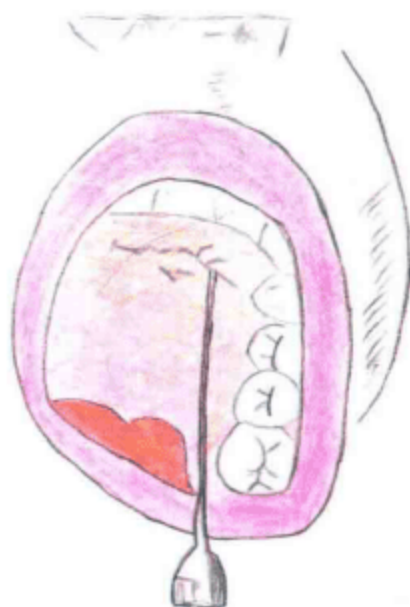


图 3-6 鼻腭神经阻滞麻醉

5. 下牙槽神经阻滞麻醉(图3-7) 适用于同侧下颌骨、下颌牙、牙周膜、前磨牙至中切牙唇侧牙龈、黏骨膜及下唇的麻醉。注射时,患者大张口,下牙殆平面与地面平行,将注射器放在对侧口角,即第一、第二前磨牙之间,与中线呈 45° ,注射针应高于下颌殆平面1cm,并与之平行,于颊脂垫尖或上、下颌牙槽突相距的中点线与翼下颌皱襞外侧3~4mm的交点作进针点,推进2.5cm左右,可达下颌骨骨面的下颌神经沟,回抽无血,注入麻药1~1.5ml。

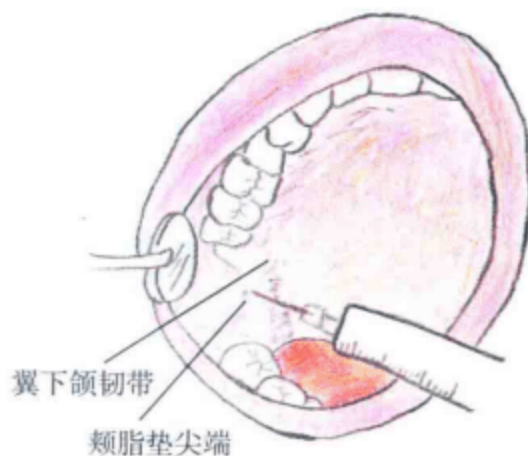


图 3-7 下牙槽神经阻滞麻醉

6. 颏神经、切牙神经阻滞麻醉 适用于下唇黏膜、皮肤和颏部,第一前磨牙、尖牙及切牙的唇侧牙龈、牙髓、牙槽骨和牙周膜的麻醉。注射时,用口镜向外拉开口角,在下颌第二前磨牙根尖相应的口腔前庭沟进针,向前下内方寻找颏孔,刺入孔

内,注射麻药 0.5~1ml。或从下颌第二前磨牙根尖部稍后处皮肤进针,用针尖向前下内方寻找颏孔,感到阻力顿减时,表示进入颏孔,注入麻药 0.5~1ml。

二、局麻的并发症

(一) 晕厥

一般因恐惧、饥饿、疲劳、全身健康较差及疼痛等因素引起。表现为头晕、胸闷、面色苍白、全身冷汗、四肢厥冷无力、恶心和呼吸困难。继而出现心率减慢、血压急剧下降、短暂意识丧失。因此,局部麻醉前应消除患者紧张情绪,且应避免患者空腹时进行操作。一旦发生晕厥,应立即停止注射,放平椅位,保持呼吸通畅,刺激呼吸,吸氧及补液等。

(二) 过敏反应

可分为延迟或即刻反应。延迟反应常是血管神经性水肿,偶见荨麻疹、药疹、哮喘或过敏性紫癜;即刻反应是用极少量药后,立即发生严重的类似中毒症状,惊厥、昏迷、呼吸心搏骤停而死亡。注射前应详细询问有无药物过敏史,必要时预先做皮内过敏试验。对出现轻症过敏反应的患者应给予脱敏药物治疗,严重过敏患者需积极抢救。

(三) 中毒

常因单位时间内注射药量过大,或局麻药物被快速注入血管而造成。注射前应了解局麻药的毒性及一次最大用量,要坚持回抽无血再缓慢注射麻药。表现为兴奋型与抑制型两类。兴奋型表现为烦躁不安、多话、恶心、多汗、血压上升,严重者全身抽搐、缺氧、发绀;抑制型表现为脉搏细弱、血压下降、神志不清,随即呼吸心跳停止。一旦发生中毒反应,应立即停止注射,症状轻微者,放平椅位,保持呼吸通畅,重者采取给氧、补液、抗惊厥、激素等抢救措施。

(四) 注射区疼痛

常因麻醉药物变质或针头损伤组织或神经。注射前应仔细检查麻醉药物及器械。已发生疼痛、炎症时,可局部热敷理疗或抗炎止痛治疗。

(五) 血肿

常因注射针刺破血管所致。注射前应检查注射针是否有倒钩,注射时应避免反复穿刺。若出现血肿,可立即压迫止血,并予冰敷,48 小时后局部热敷。

(六) 感染

麻醉剂及注射针或组织局部消毒不严,或注射针穿过感染灶将感染带至深层组织,导致间隙感染、张口受限或引起全身症状。注射前应严格消毒注射器械及注射区域,对于已发生感染者应按炎症治疗原则处理。

(七) 注射针折断

注射针质量差,注射时操作不当、用力不当或患者躁动等均可使针折断。注射前应检查注射针质量,注射时至少应有 1cm 长度注射针保留在组织之外,注射时注意操作技术,避免使用暴力。如发生注射针折断,应立即嘱患者保持张口状态,若有部分针体露在组织外,可用有齿钳取出,若针完全进入组织内,则需 X 线定位后手术取出。

(八) 暂时性面瘫

注射时麻药注入腮腺内麻醉面神经而发生的暂时性面瘫,这种情况待麻醉药物作用消失后,可自行恢复。

(九) 神经损伤

注射针刺入神经或注入混有酒精的溶液,出现感觉异常、神经痛或麻木。一般可自行恢复,情况严重的需营养神经治疗。

(十) 暂时性牙关紧闭

注射不准,麻药进入翼内肌或咬肌而出现,除感染所致牙关紧闭外,一般都是暂时性的,可自行恢复。

(十一) 暂时性复视或失明

由于注射针误入下牙槽动脉,推注麻药可逆行,经脑膜中动脉、眼动脉或其分支入眶,引起眼肌、视神经麻痹,出现暂时性复视或失明,待局麻作用消失后,即可恢复。

第二节 无痛技术及无创注射针

无痛技术的局部麻醉方法包括:神经末梢局部浸润麻醉;神经干阻滞麻醉。

一、麻醉前准备

1. 患者体位 患者常规仰卧或半卧位。

2. 抽吸式金属注射器 抽吸式金属注射器(图 3-8)由注射器杆、注射剂槽和拇指环等构成。在注射器杆的针筒端有一回抽钩,可插入麻醉剂安瓿的活塞,另一端是一个拇指环,当拇指轻轻推拉,回抽钩带动安瓿活塞,反向运动可产生回吸的负压,向前推进可将麻醉剂推出。

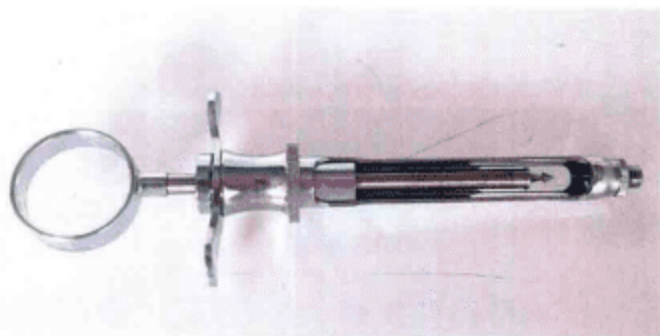


图 3-8 抽吸式金属注射器

3. 注射针 使用标准规格、有鞘、带帽的一次性小直径注射针。这种注射针的针头带鞘并保持无菌,注射针的尾部带有针帽,使用时去除针帽,将注射针的尾部插入注射器前端的鼻状尖部,然后扭紧,使注射针与注射器连接。

4. 麻醉剂及安瓿的放置 麻醉剂安瓿为 1.8~2.2ml,含 4% 阿替卡因和 1/100 000 肾上腺素。

操作者手持注射器,向后拉注射活塞杆,放入安瓿至注射器槽内,将回抽钩插入安瓿底座,缓缓向前放松活塞杆,使安瓿以注射针的安瓿隔穿刺针头为中心推进。如果偏离,可用手指调整注射器槽内安瓿的轴向。针头刺入安瓿隔的中央后,推动活塞杆向前 1~2mm。检查注射器滑动是否灵活,观察液体是否从针尖流出,有无其他渗漏。

二、注射方法

1. 进针部位的处理 进针前对进针部位的黏膜处以无菌棉球拭去碎屑或唾液,并可行表面麻醉。

2. 进针点和方向 与传统的局部麻醉方法不同,无痛技术尽量贯彻无痛观念,以上颌前牙为例:用左手持口镜向外、向上牵开患者嘴唇露出前庭沟,牙槽黏膜与前庭黏膜交界处。选择根尖部唇颊黏膜皱褶处为进针点,注射针与牙长轴成直角或接近直角,以此方向在根尖或根尖上方正中部位至骨膜(上颌中切牙,可偏向远中)。如果将针头平行于牙长轴,进入黏膜后针头接触牙槽骨上敏感的骨膜,触动和撕裂骨膜会引起剧烈的疼痛。因此,直到最后注射前的整个进针过程中,针尖不能太靠近骨膜,这是无创伤、无痛注射的重要原则。一般以 10 秒推入活塞杆 1~2mm 的速度缓慢注射麻醉剂。

3. 避免注射感染组织 避免对感染组织使用局部浸润麻醉注射,因为有可能使感染扩散,而且由于组织内酸性产物增加,局部浸润麻醉的效果不佳,应改用神经阻滞麻醉。

第三节 计算机控制口腔无痛局部麻醉仪

计算机控制的口腔局部麻醉仪(图 3-9)由麻醉剂套筒、手柄、主机和足控开关组成。可以进行传导阻滞麻醉、局部浸润麻醉、牙周韧带注射麻醉及特定部位注射等麻醉。快速产生的无痛麻醉效果可减少患者的恐惧、疼痛和焦虑,同时减轻医师的压力。

一、计算机控制口腔无痛局部麻醉仪的特点

1. 麻醉路径技术 当针头进入组织时,持续的正向药液压力使麻醉剂一直位于针头前方,成为一个麻醉通道,减轻针头进入组织的不适感。

2. 计算机控制的慢流速技术 注射太快时,传统的麻醉剂会产生一种灼热感,引起疼痛。计算机控制的慢流速技术解决了传统麻醉方法注射速度过快导致疼痛的问题。在密度不同的局部组织中,计算机控制的注射流量可保持匀速,自动释放麻醉药物使注射时几乎无痛。

3. 手控左右旋转进针 能够精确定位注射,防止因针头偏转造成的注射位置不准确。

4. 自动回吸功能 避免麻醉药物进入血管,使麻醉注射安全有效。




图 3-9 计算机控制口腔无痛局部麻醉仪

二、操作方法

1. 将麻醉剂装入手柄套筒,紧压以刺穿隔膜,插入主机机座内,逆时针旋转固定。
2. 足控开关有两档控制,轻压和重压分别为慢速和快速。压放足控开关一次可以将空气排出,空气排出后仪器自动转换到回吸模式。
3. 进行回吸预测试,先确定针管斜面向下,压足控开关后放开,可见麻醉剂回缩。
4. 备好一次性手柄和针头,找准注射点。当针头进入时,踩下足控开关至慢速,将 1~2 滴麻醉剂滴至注射点上。
5. 握住手柄,在轻轻旋转针头的同时,缓慢地刺穿组织到达注射部位。
6. 放松足控开关,开始回吸,若回吸无血则踩下足控开关,提高流速。注射所需计量后,针头保持原位几秒,待液体压力消失后,取出针头。

示例:计算机控制口腔无痛局部麻醉仪运用于前牙拔除(图 3-10~ 图 3-16)。

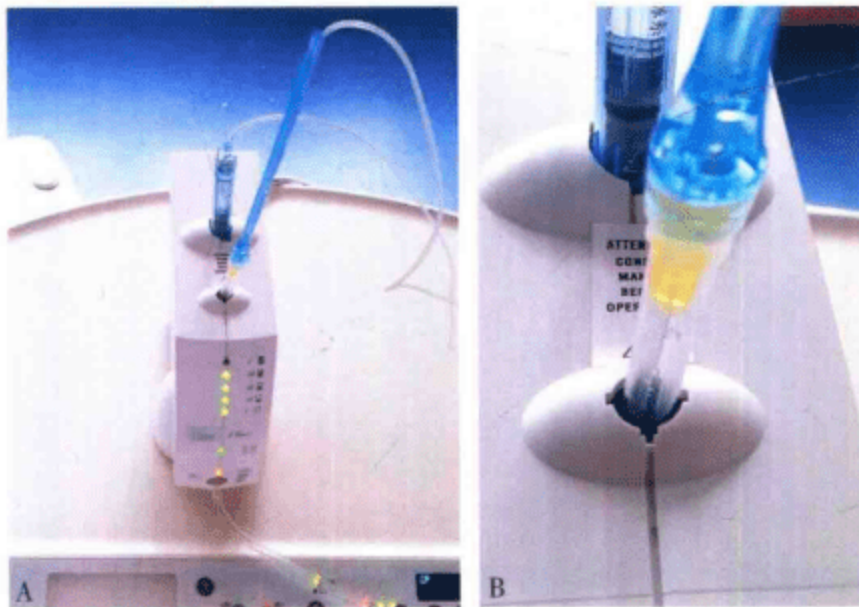


图 3-10 麻醉前准备

A. 装载麻醉剂 B. 排空气

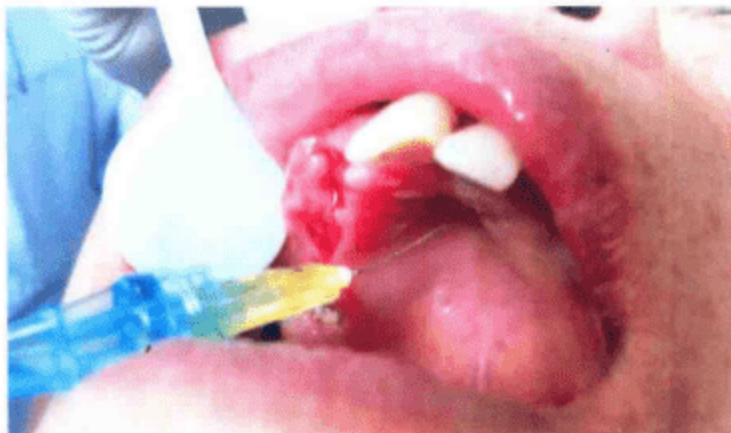

图 3-11 鼻腭神经阻滞麻醉




图 3-12 显示麻醉剂注射进度

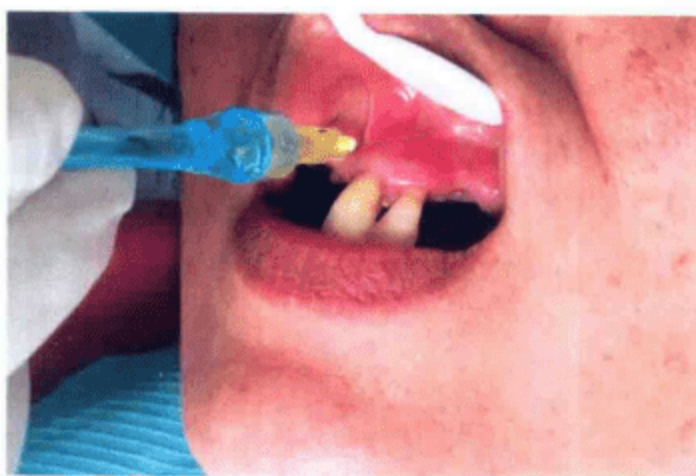


图 3-13 唇侧局部浸润麻醉




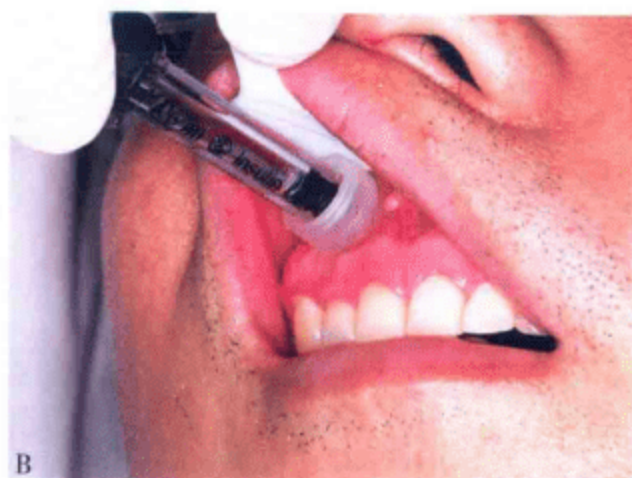
图 3-14 注射中

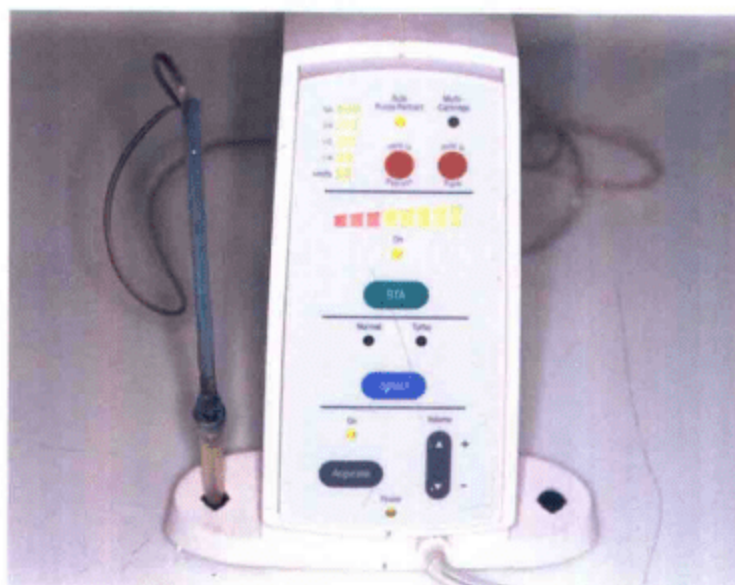
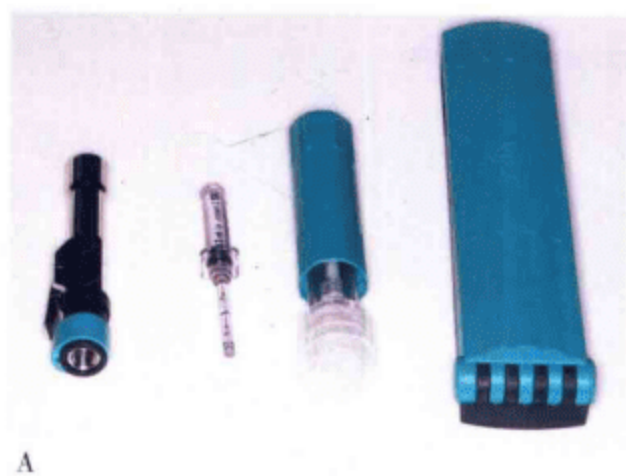
图 3-15 新一代 STA 无痛注射仪



A



B

图 3-16 新一代无创无痛注射仪

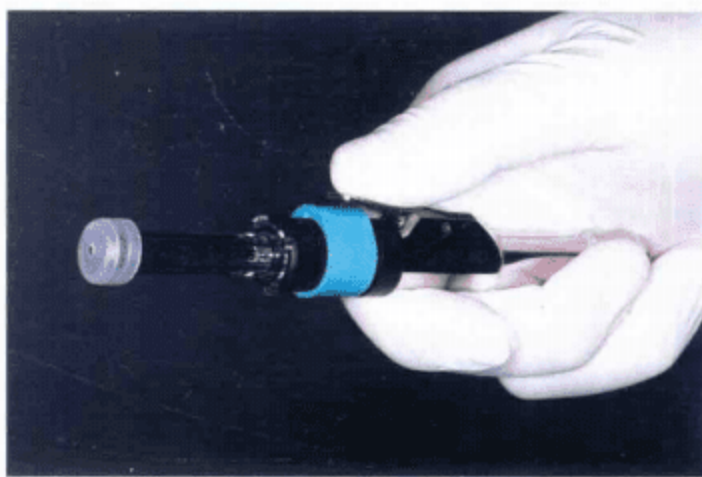


图 3-16 新一代无创无痛注射仪(续)

第四节 氧化亚氮清醒镇静技术在微创拔牙中的应用

牙科恐惧症是患者在牙齿治疗时出现的各种紧张焦虑状态。严重者,可出现患者拒绝治疗或根本不愿就诊的情况,因此,牙科恐惧症可直接干扰治疗计划的实施和治疗效果。患者吸入一种用氧化亚氮(N_2O)和氧气(O_2)混合的气体,可起到很好的镇静作用。氧化亚氮即笑气,可通过抑制患者中枢神经系统兴奋性神经物质的释放和神经冲动的传导及改变离子通道的通透性而产生镇静作用,是一种临床上公认的安全性较高的麻醉剂。

1. 氧化亚氮镇静的特点 ①镇痛作用:吸入氧化亚氮可以通过提高痛阈来减轻疼痛;②抗焦虑作用:可预防、减轻或消除患者的牙科焦虑,使患者放松、合作;③遗忘作用:患者完成治疗后不能确切回忆起当时的情况,并会认为自己在很短的时间内配合完成了一个实际上很长时间的的治疗操作;④易于控制:起效和恢复迅速,一般患者吸入氧化亚氮后 30 秒即可产生效果,且停用氧化亚氮后吸入纯氧 5 分钟后可完全复苏。

2. 氧化亚氮镇静的方法 术前应充分了解患者的身体状况,有无系统性疾病等。术中使用氧化亚氮清醒镇静仪(图 3-17)和心电监护仪。步骤(图 3-18):首先为患者戴上鼻罩,使其吸入 100% 氧气,调整通气量使患者呼吸平稳。开始为患者吸入 95% 氧气及 5% 氧化亚氮,每 2 分钟增加氧化亚氮含量 5%,并减少氧气含量 5%,直至患者充分镇静(氧化亚氮含量最大不超过 40%),口腔局部麻醉下行微创拔牙术。术中同时进行全过程心率、血压、血氧饱和度及呼吸监护。

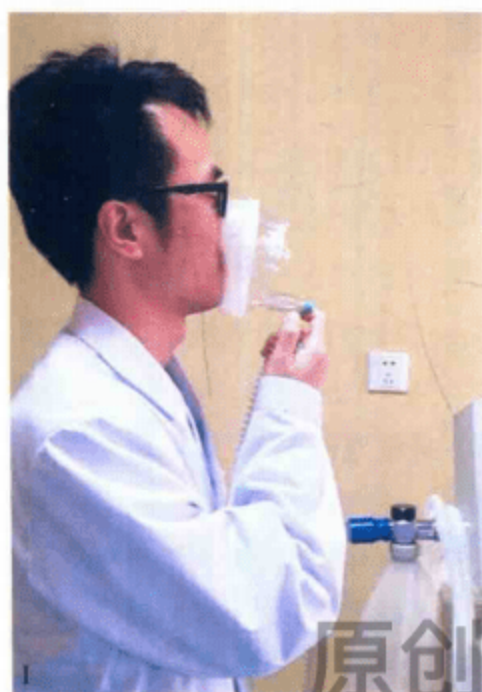

图 3-17 氧化亚氮清醒镇静仪





图 3-18 氧化亚氮清醒镇静仪使用示例

A、B. 打开氧气阀门 C、D. 打开氧化亚氮阀门 E、F. 氧气与氧化亚氮压力显示



原创力文档

max.book118.com

图 3-18 氧化亚氮清醒镇静仪使用示例(续)

G. 调节氧化亚氮浓度 H. 调节氧气浓度 I. 吸入镇静

原创力文档

max.book118.com

预览与源文档一致, 下载高清无水印

原创力文档

max.book118.com

预览与源文档一致, 下载高清无水印

第四章

微创拔牙术

第一节 概 述

随着科学的发展、生活水平的提高,人们的医疗保健意识日益加强,对当代医学发展提出了更高的要求,无痛及人性化治疗已成为必然趋势,因此,微创外科(minimally invasive surgery, MIS)的概念应运而生。所谓微创,是指可使患者的组织器官、生理以及精神心理达到最小创伤的手术。目前,“微创”这一概念已深入到医学的各个学科,在口腔科各个领域微创亦得到了广泛应用。牙拔除术(exodontia)是口腔颌面外科领域最常见、最基本、应用最广泛的治疗性手术。由于口腔解剖结构复杂,操作空间有限,故手术过程中会不可避免地造成术区软、硬组织不同程度的损伤,亦可引起一定程度的全身反应,或造成某些并发症。而微创拔牙(minimally invasive exodontia, MIE)通过使用标准或微创的拔牙器械,应用微创的手术技巧,可最大限度降低拔牙术后并发症的发生,使拔牙过程对患者产生的身心创伤和影响最小化。

第二节 微创拔牙术操作过程及步骤

一、微创拔牙术步骤

微创拔牙的过程就是使用各种微创技术和方法去除患牙周围各种阻力,将牙齿脱出牙槽窝的过程。主要包括以下几个步骤:

1. 术前准备及麻醉 由护士准备好微创拔牙器械,消毒手术野,并核对牙位。对于手术创伤较大及操作时间较长的复杂牙拔除术,使用无菌手术包,严格遵照无菌手术原则,减少感染机会。然后进行局部麻醉,麻醉生效后,开始拔牙操作。

2. 去除牙龈软组织阻力

- (1) 分离牙龈:用牙龈分离器紧贴牙面,向下分离,环绕牙颈部一周,达牙槽嵴顶,将牙龈轻轻掀离根面(图 4-1),显露釉牙骨质界,磨牙要尽量显露根分叉位置,这样可以避免安放牙钳时损伤牙龈。对于一些牙根断面位置较低及操作空间较小的患牙,为避免牙挺插入时造成牙龈撕裂,有

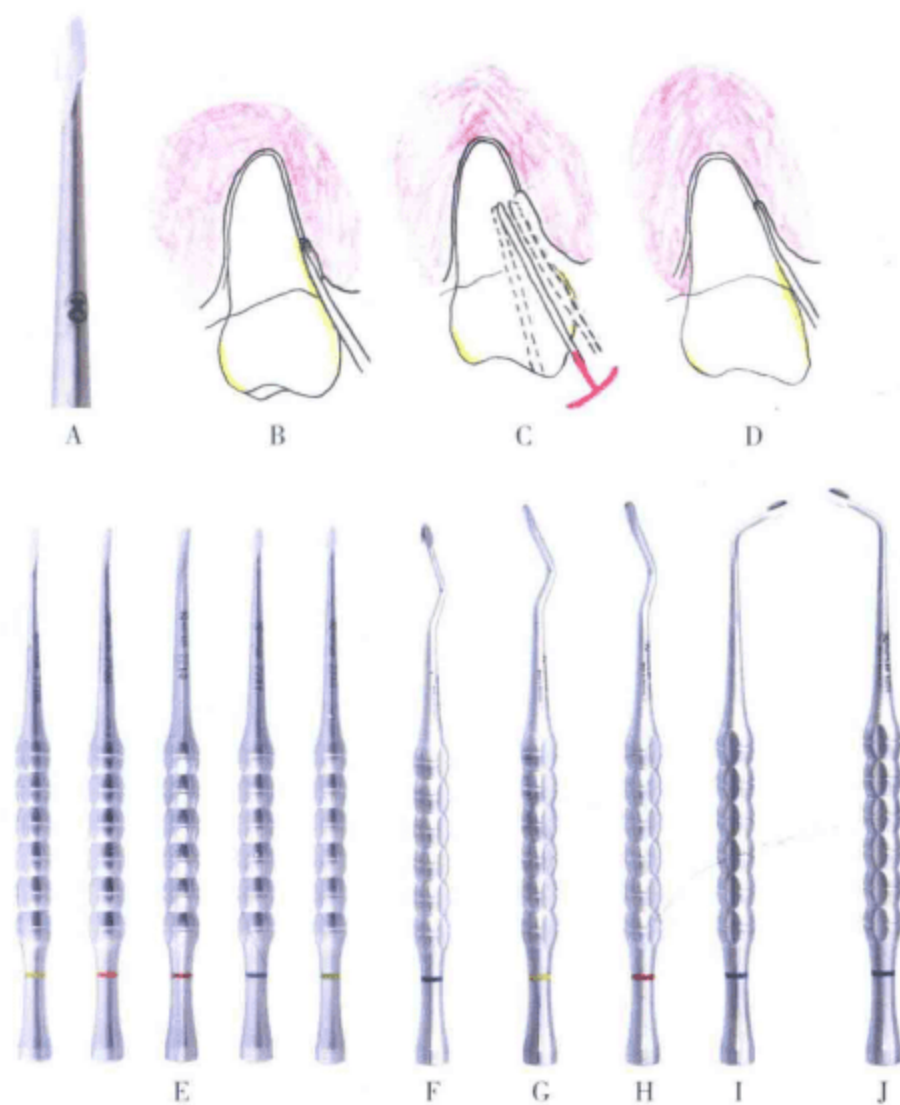


图 4-1 分离牙龈及分离器

A、B、C、D. 分离牙周膜 E. 分离器前牙组 F、G、H、I、J. 分离器后牙组

时可在分离牙龈时向近远中邻牙方向多分离 0.5~1 个牙位。

(2) 切开翻瓣: 对于埋伏牙及阻生牙的拔除, 常需要通过切开、剥离牙龈软组织瓣, 解除软组织阻挡, 显露术区, 拔除患牙。

3. 去除硬组织阻力

(1) 去除骨阻力: 微创拔牙要求尽量使操作过程中的创伤降到最低, 因此, 在拔牙过程中, 应尽量保护骨组织, 减少去骨量, 遵循“少去骨, 多去牙”的原则。术前拍摄 X 线片或 CT, 根据影像学检查的结果判断骨阻力的大小, 设计最合理的去骨方案, 以高速手机去除最少量骨组织, 以建立牙齿脱位的通道。对于邻近上颌窦、下牙槽神经管等重要结构的患牙, 可用超声骨刀去除骨组织, 以减少重要结构损伤的风险。首次去骨不用太多, 可以在分牙过程中根据需要再进行适当去骨。

(2) 去除牙阻力: 牙阻力包括牙冠阻力和牙根阻力两方面。牙冠阻力是由于患牙自身的解剖形态及其与邻牙及牙槽骨的解剖位置关系而形成的阻力, 如牙冠过大、近中倾斜阻生、倒置阻生等情况多会产生牙冠阻力。牙根阻力主要与牙根的解剖形态及数量等因素有关, 如牙根膨大、弯曲、分叉过大及多个牙根等均是形成牙根阻力的原因。

去除牙阻力主要采用分牙的方法,将牙齿分块拔除。分牙是微创拔牙过程中的关键环节,术前良好的设计以及术中准确的操作可达到事半功倍的效果。目前临床上多使用高速手机进行分牙操作,不同类型的牙齿,分牙方法也是不同的。普通角度的高速手机可适用于大多数患牙分根手术操作,而对于下颌阻生第三磨牙,使用 45° 反角高速手机更有利于操作。

4. 挺松患牙 选择工作端弧度和角度与患牙匹配的微创拔牙刀,沿牙长轴方向插入牙周间隙,用持续轻巧的环绕动作让尖端进入牙槽窝,薄而锋利的尖端就会切断牙周韧带压缩牙槽骨,从而使牙齿和缓地从牙槽窝向外移动。切断约 $2/3$ 根长的牙周韧带,解除牙根脱位的阻力。若牙根依然很牢固,就在另外一边重复同样操作。

5. 拔除患牙 将牙挺松后,牙钳能够夹持者,可用牙钳拔除患牙(图4-2)。对于前牙或前磨牙残根,在邻牙具有足够支抗力的情况下可考虑使用牵引拔牙器械拔除患牙。牙拔出后,应检查牙根是否完整,如有断裂,可用根挺取出断根。

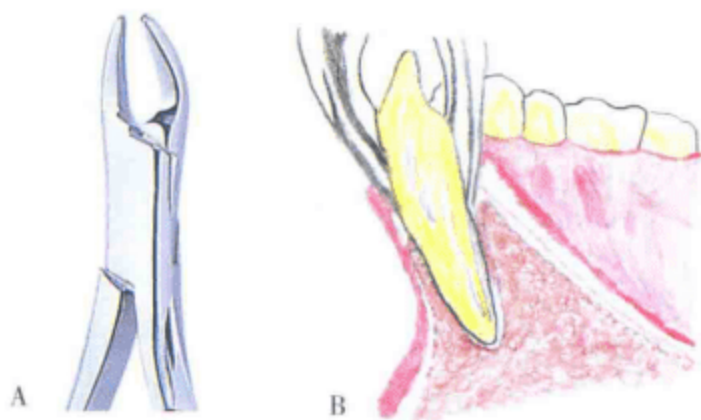


图4-2 下牙通用微创拔牙钳可以深入到根部

6. 清理拔牙创 彻底清除其内残碎小骨片、肉芽组织等物(图4-3)。牙槽中隔、骨嵴或牙槽骨壁过高则以咬骨钳修整、平整。如牙龈有撕裂伤,则予以缝合,以防术后出血。复位牙槽窝。

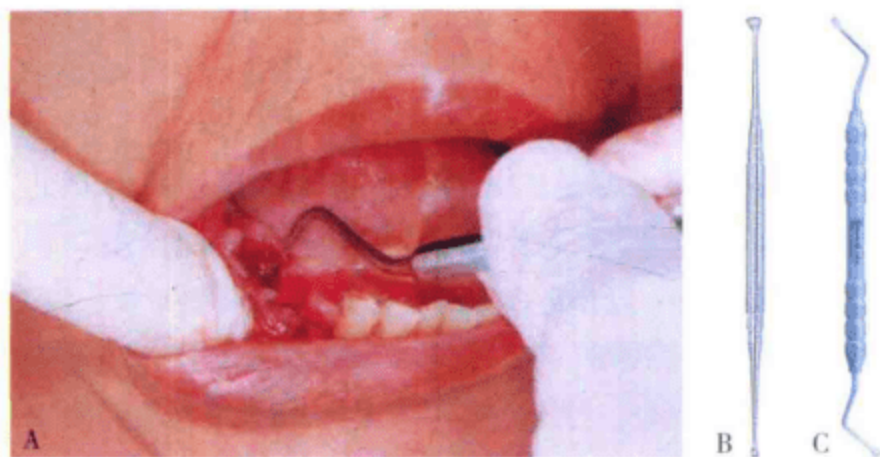

图4-3 用大挖匙及刀将软组织彻底清除,明胶海绵止血

7. 止血 纱卷或棉球压迫拔牙创止血。

8. 微创拔牙术中的护理配合 在整个手术过程中,采用口腔四手操作。护士应严格遵守和执行无菌技术操作,积极主动配合医师。医师使用手机切磨牙齿时,护士用左手握持吸引器,及

时吸除患者口内的分泌物,充分暴露手术野;动作要轻柔,既能保持牵拉软组织,又使患者舒适。吸引器放置的位置既要便于口腔内吸引,又不影响医师的视线和口腔内器械操作。

二、各类牙微创拔除术

(一) 上、下颌前牙的拔除(图 4-4)

上下颌前牙为单根牙,牙根一般较直,拔除相对容易,但唇侧骨壁较薄,术中应尽量避免损伤。对于错位牙和扭转牙等牙体完整的患牙,牙钳能够夹持牢固,可使用牙钳的拔除。

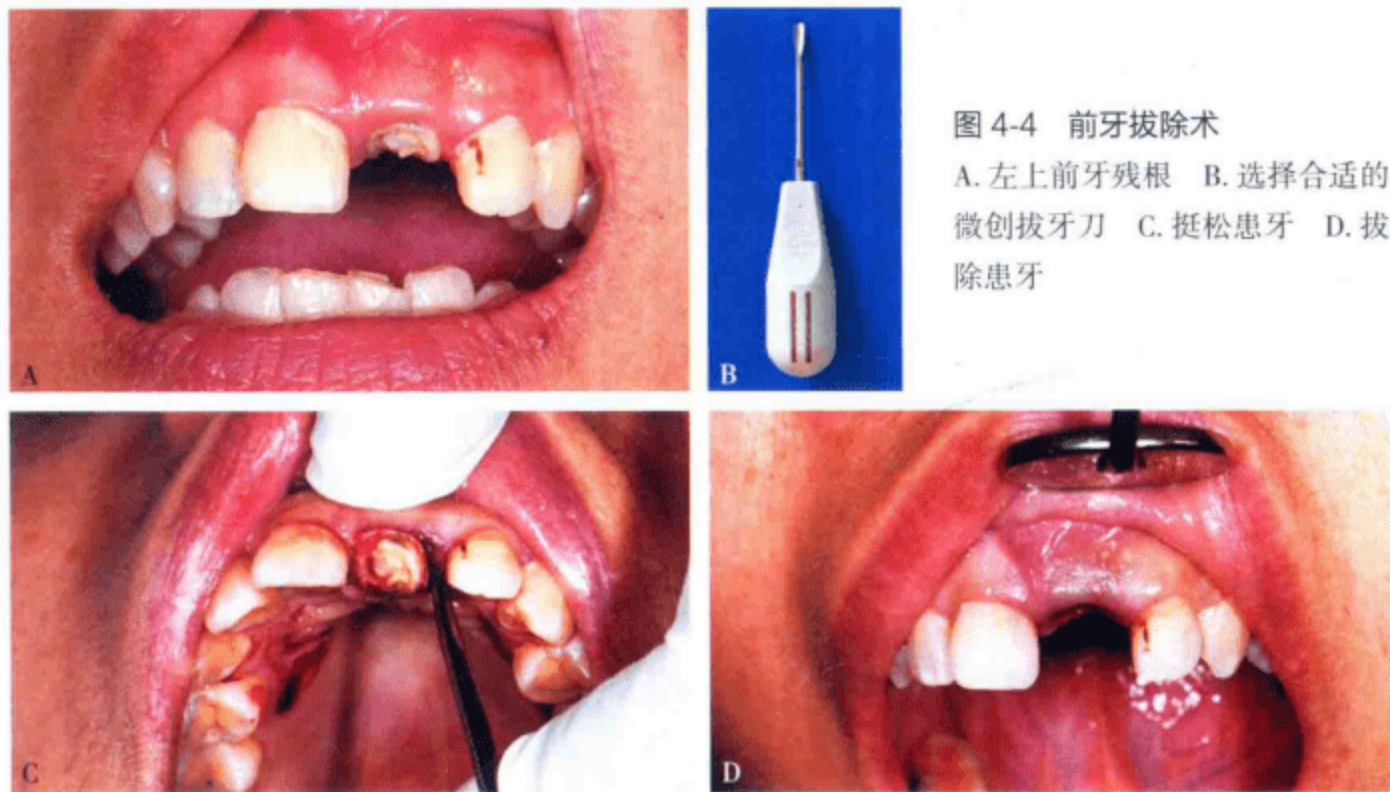


图 4-4 前牙拔除术

A. 左上前牙残根 B. 选择合适的微创拔牙刀 C. 挺松患牙 D. 拔除患牙

对于牙体缺损较大的残冠、残根及夹持或施力困难的患牙,需挺松拔除,选择与牙根面形态匹配的圆弧形刀刃的微创拔牙刀,寻找适宜的楔入点,因前牙唇侧骨壁较薄,可选择近、远中轴角处牙槽骨作为楔入点,将微创拔牙刀插入牙周间隙,使用持续楔力和轻微的旋转动作让刃端进入牙槽窝,切断牙周韧带并压缩牙槽骨,并向周围移动,主要向牙根的近、远中邻面及舌面移动,避免损伤唇舌侧牙槽嵴,插入深度约为牙根长度的 $2/3$,牙齿松动后用牙钳或止血钳以垂直方向的力将牙根拔除,断面过于靠近牙槽窝底、无法夹持的牙根,可用牵引拔牙器械将患牙牵引拔除。

操作要点:①微创拔牙刀杆部比普通牙挺长,刃部锋利,操作不慎易滑脱损伤周围软组织,可用另外一只手的手指轻扶杆中段防止滑脱;②前牙区唇侧牙槽嵴高度的保留对将来义齿的美学修复尤为重要,因此在拔除过程中要避免损伤唇侧骨壁。

(二) 上下颌前磨牙的拔除(图 4-5)

前磨牙牙根多为单根,上颌前磨牙牙根横断面近似为扁根,下颌前磨牙牙根横断面近似扁圆形,其中上颌第一前磨牙牙根变异较大,双根情况也较常见,双根者根分叉部位不固定,有的在根颈部分叉,有的则在根尖部分为颊、舌两根,极少数情况为三个牙根(颊侧双根及舌根),在拔除时

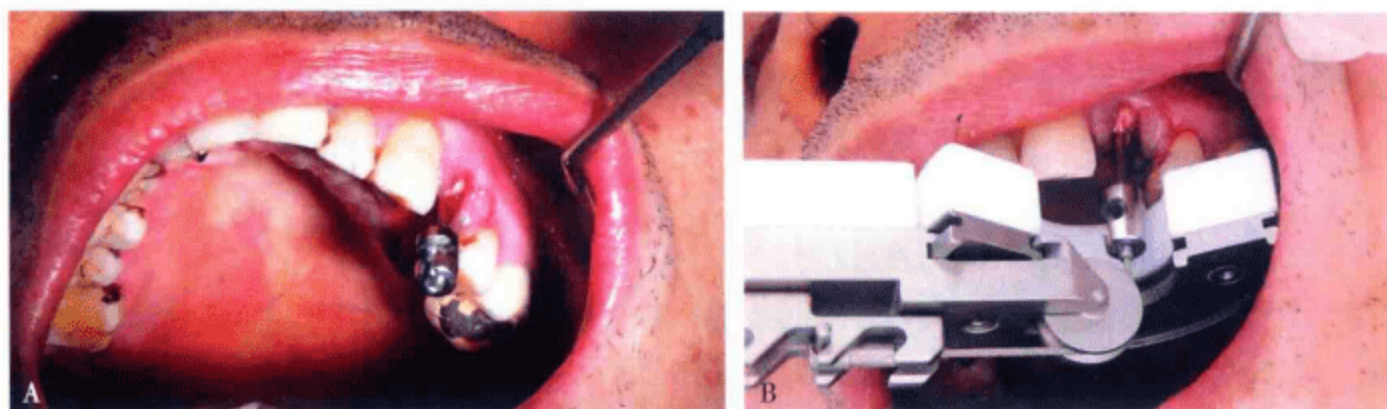

图 4-5 前磨牙拔除术

A. 旋入牵引螺丝 B. 用牵引器将患牙牵引拔出

如遇到较大阻力,要考虑牙根变异的可能。前磨牙根尖周骨质较厚,颊侧骨板较薄。

对于牙体完整的错位牙和扭转牙及因正畸需要拔除的减数牙等,可使用牙钳拔除,或配合微创拔牙刀挺松患牙后用牙钳拔除。对于残冠、残根,选择扁弧形刀刃的微创拔牙刀,以近、远中轴角处牙槽骨作为楔入点,操作方法与前牙拔除相同。

(三) 上颌第一、二磨牙的拔除(图 4-6)

上颌第一、二磨牙有 3 个牙根,即近中颊根、远中颊根和舌根,根分叉较大,尤其是上颌第一磨牙,在未松动的情况下,整体拔除往往较难,需要使用高速手机分牙后拔除。根据牙齿的解剖

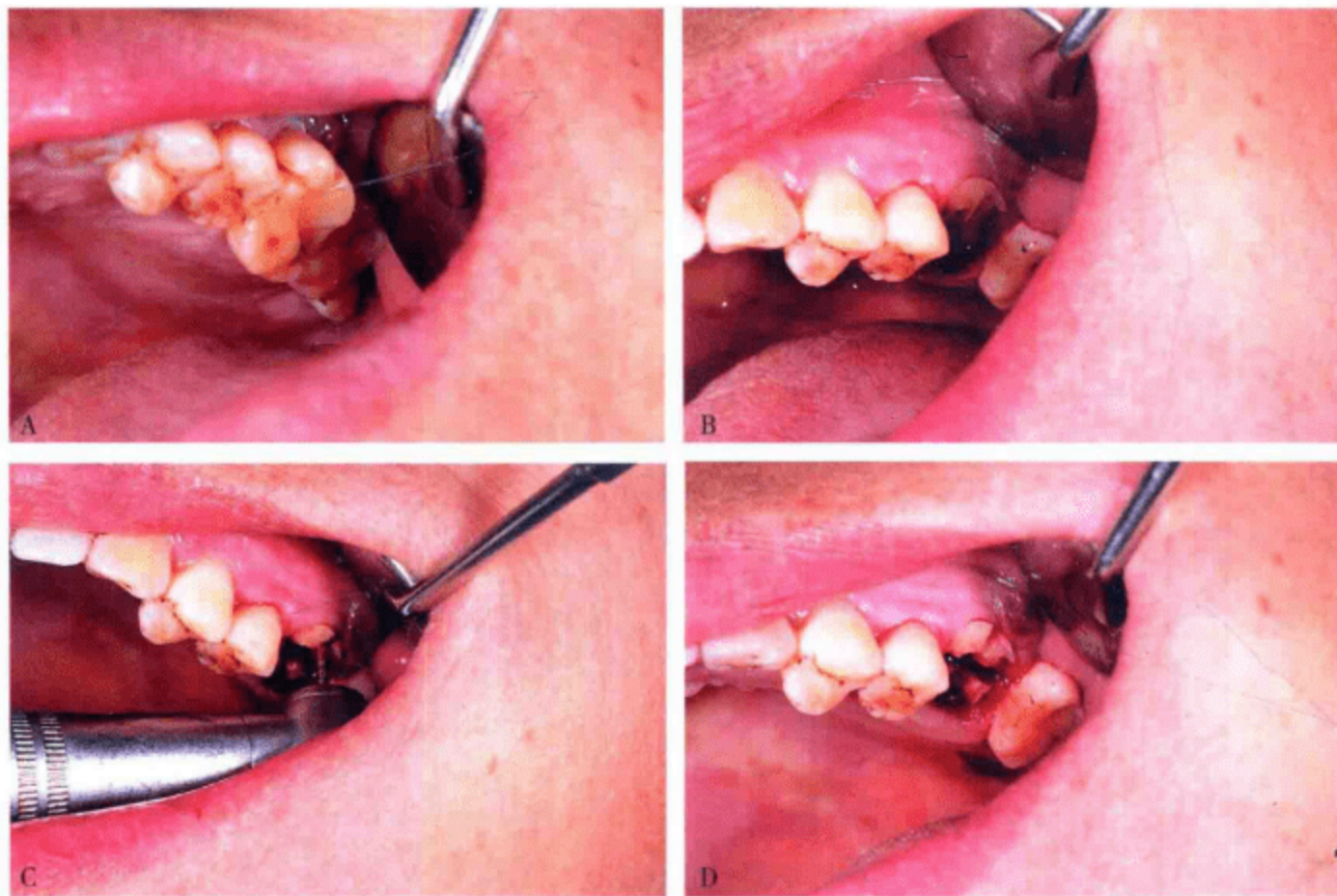


图 4-6 上颌第一磨牙拔除术

A. 左上第一磨牙折裂 B. 分离牙冠 C. 高速手机分离牙根 D. 各牙根之间已分离

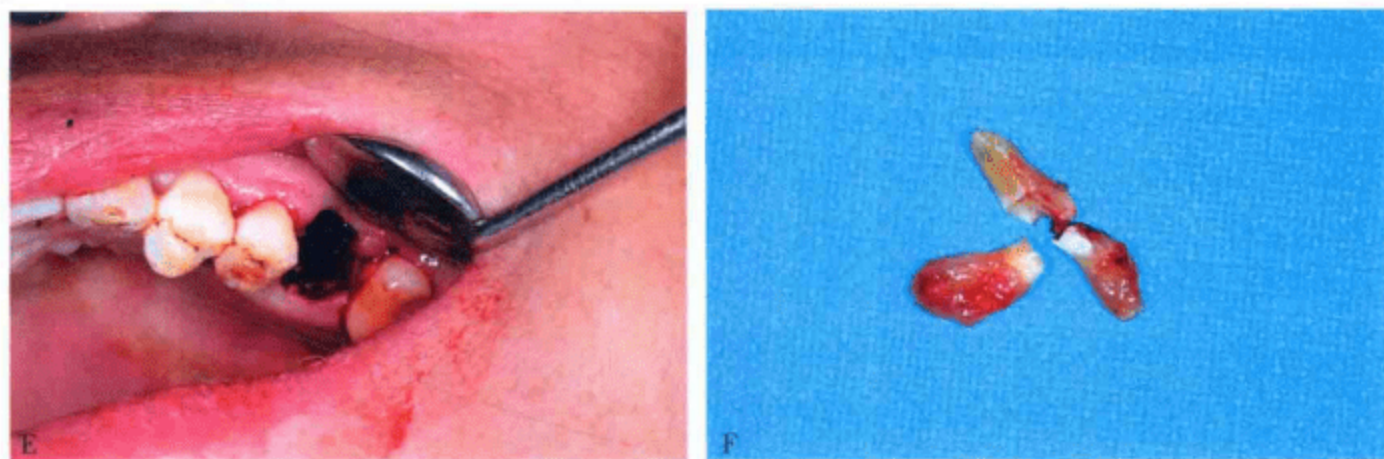


图 4-6 上颌第一磨牙拔除术(续)

E. 分别拔除各牙根 F. 拔除后的牙根

特点,可先自牙颈部将牙冠横断去除,再从近、远中方向切割分离颊、腭根,最后颊、腭向切割分离颊根,以 T 形从殆面将牙齿分成近中颊根、远中颊根、腭根 3 个部分。在分离牙根时,要显露清楚根分叉的位置,钻针方向与牙长轴平行,磨出的沟槽要达到根分叉处,不宜过深,太深会造成深部牙槽骨甚至上颌窦底的损伤。切割后利用牙挺插入沟槽底部将牙齿分开,分别拔除。

(四) 下颌第一、二磨牙的拔除(图 4-7)

下颌第一磨牙大多为 2 个牙根(近中根、远中根),根分叉较大,有时可出现 3 个牙根(远中根

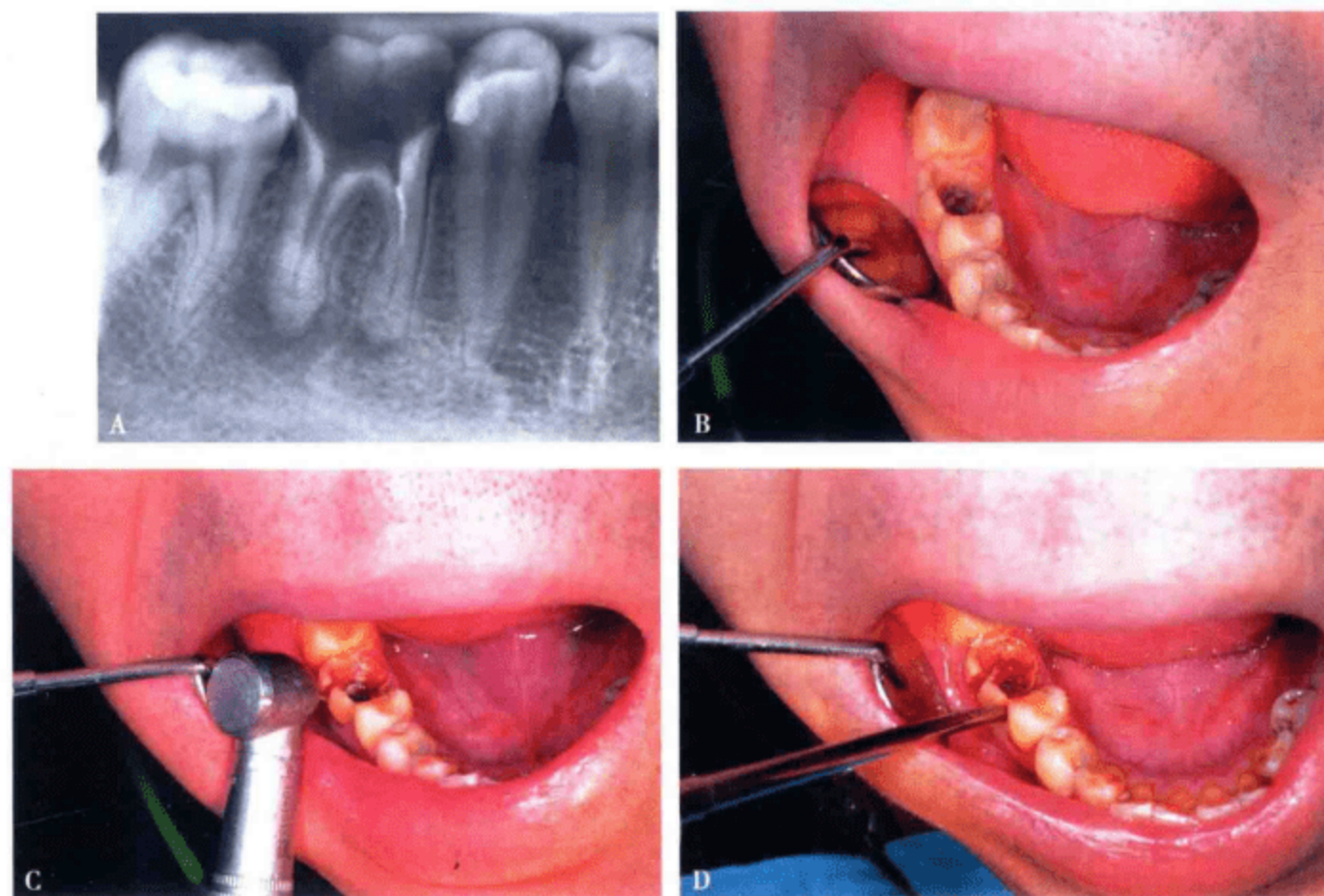


图 4-7 下颌第一磨牙拔除术

A. 术前牙片显示右下颌第一磨牙残冠 B. 术前口内像 C. 沿颊舌向分离牙体 D. 挺松近中牙根

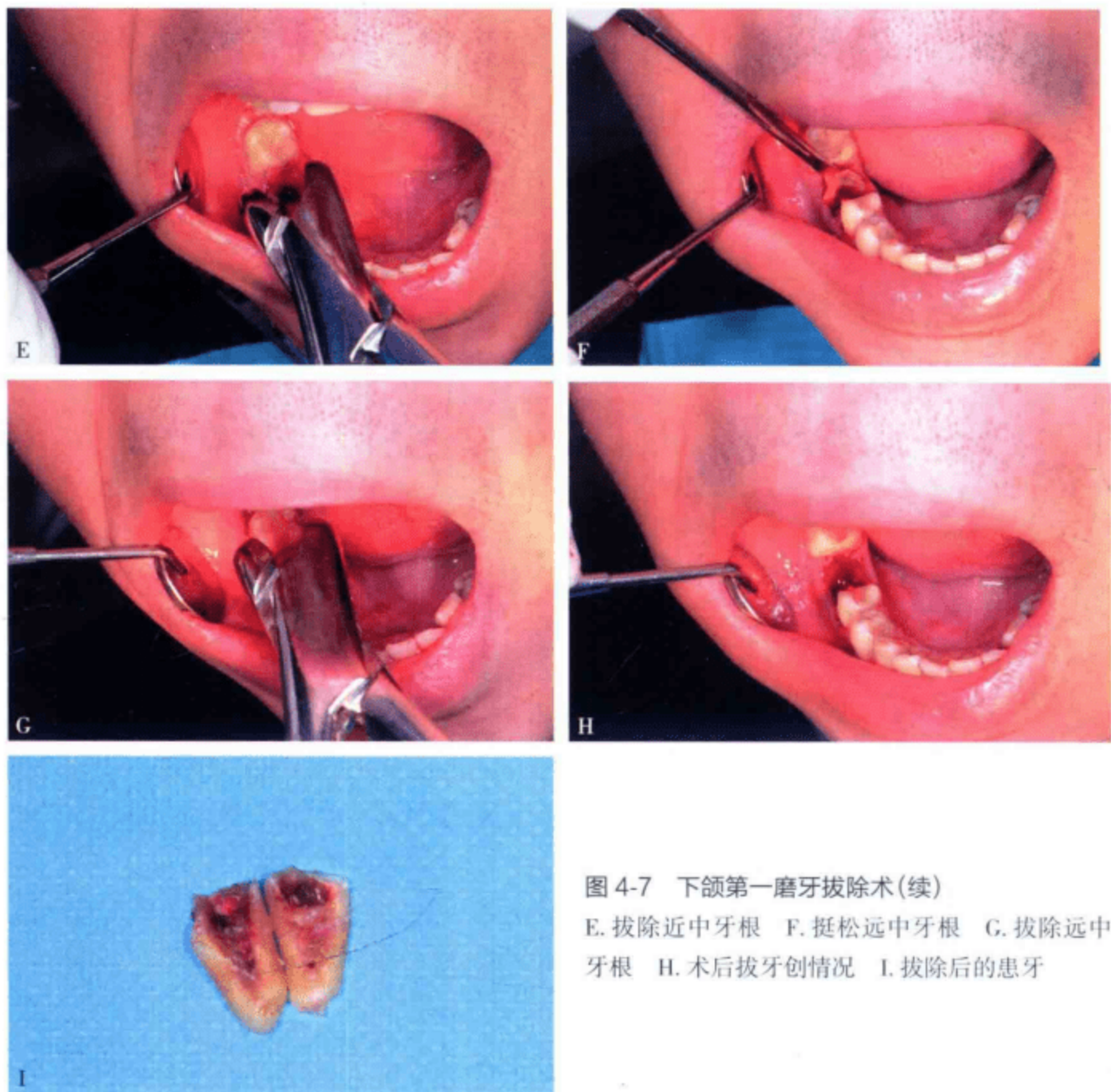


图 4-7 下颌第一磨牙拔除术(续)

E. 拔除近中牙根 F. 挺松远中牙根 G. 拔除远中牙根 H. 术后拔牙创情况 I. 拔除后的患牙

分为颊、舌两根),拔除时需将牙齿沿颊舌侧方向从中间将牙齿分成近、远中 2 个部分,深度应达到根分叉处,切割后将牙挺插入沟槽底部,用牙挺将近、远中牙根分开,挺松后分别拔除,尽量避免损伤牙槽间隔,牙槽间隔是即刻种植体具有初期稳定性的有力保证。

下颌第二磨牙多为 2 个牙根,近、远中根相距较近,有时聚成一锥体形,少数牙根呈 C 形。双根者拔除方法同下颌第一磨牙,锥形及 C 形根者可参照单根牙方法拔除。

(五) 上颌第三磨牙的拔除

上颌第三磨牙牙根变异较大,但其周围骨质密度较小,尤其是上颌结节远中骨质较薄,所以大多数情况可以利用以上特点将上颌阻生第三磨牙向远中挺松、脱位、拔除。

(六) 下颌第三磨牙的拔除

下颌第三磨牙周围牙槽骨致密,牙根变异大,多数牙冠仅小部分萌出或未萌出,无法判断清楚患牙情况,并且牙根靠近下牙槽神经管,因此术前须拍摄 X 线片或 CT,分析阻力形成原因并明

确与下牙槽神经管的关系。

1. 垂直阻生(图 4-8) 术前根据临床及影像学检查结果,分析患牙阻力原因,如为近中邻牙的阻力无法完全去除,可先将远中部分去除,再利用远中空间,将近中部分向远中脱位、拔除;如为远中骨组织阻力,则需磨除覆盖于牙冠远中殆面的牙槽骨,以垂直方向力将患牙挺出,对于牙根远中向弯曲明显者,可去除部分远中牙冠,向远中方向脱位;如牙根部阻力过大,可考虑分根后按单根牙方法拔除。

2. 近中阻生(图 4-9) 首先显露牙冠,如牙冠大部分暴露可不用翻瓣。拔除时主要考虑与邻牙的关系、邻牙的情况、远中骨阻力大小及牙根形态几个方面。对于牙冠未完全显露者,用高

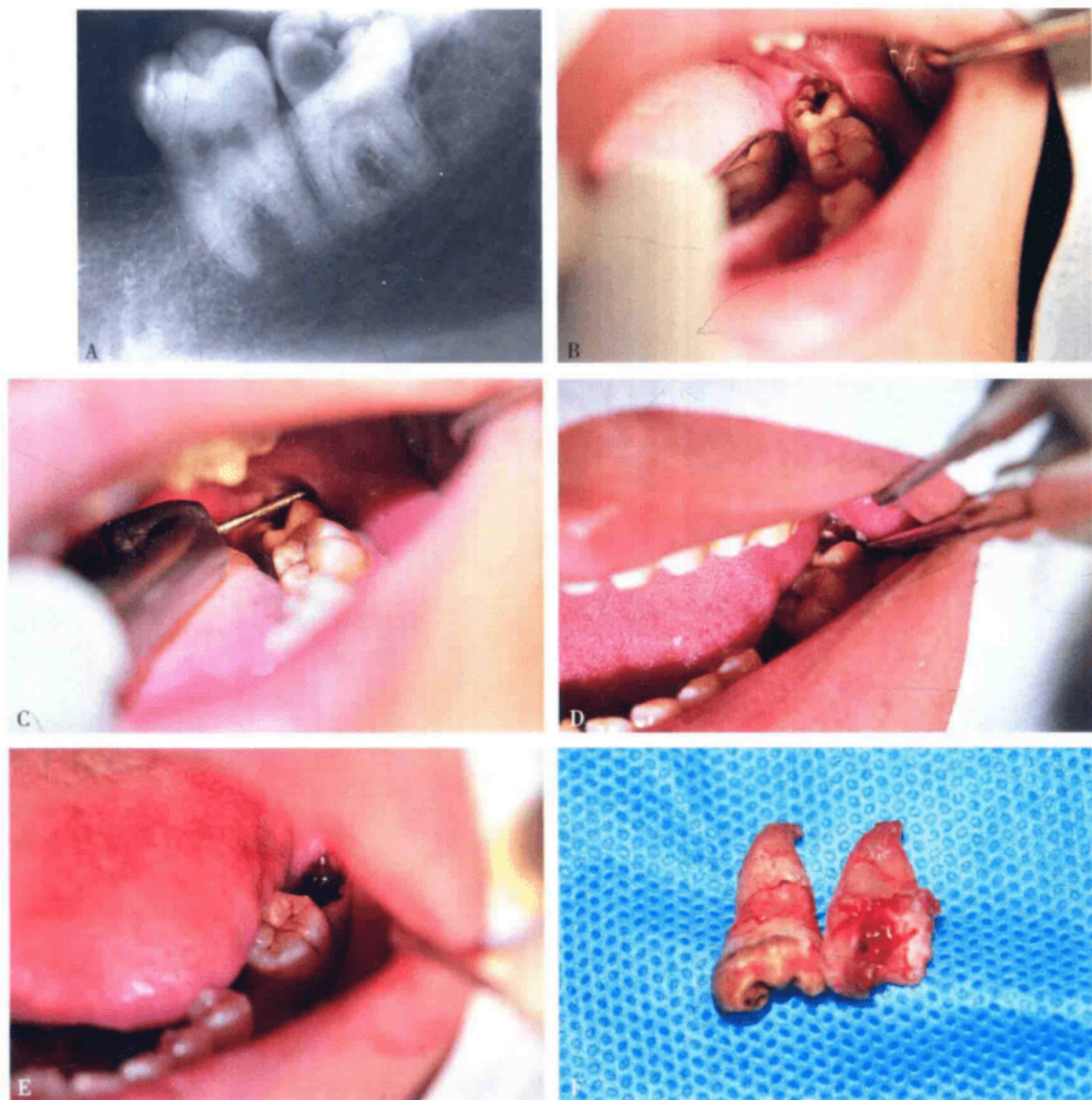


图 4-8 垂直阻生牙齿的拔除

A. 牙片显示左下第三磨牙垂直阻生,近中根弯曲明显 B. 术前口内像 C. 高速手机分牙 D. 牙挺分根后分别拔出远、近中根 E. 术后拔牙创情况 F. 拔除后的患牙

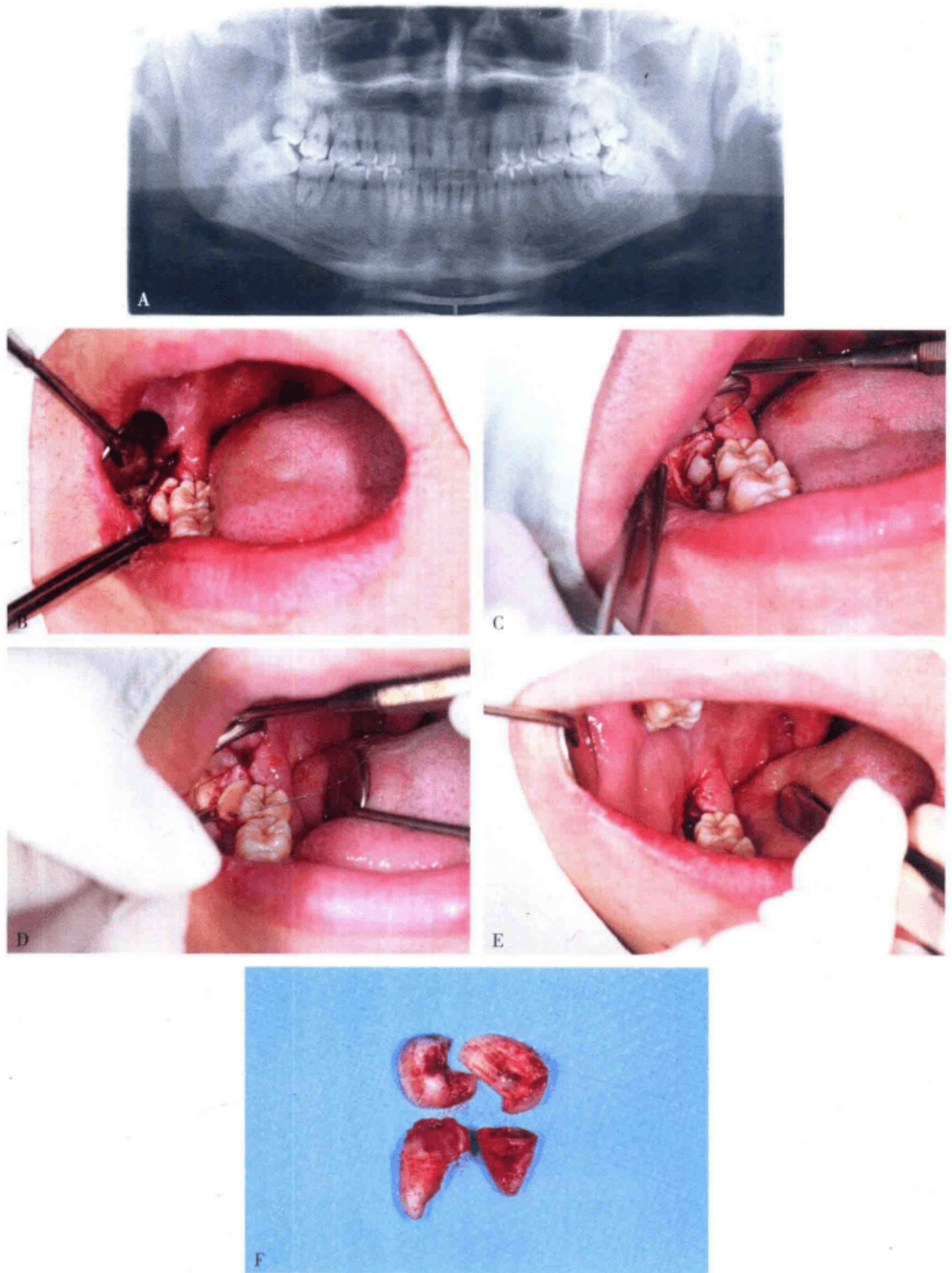


图 4-9 近中阻生牙齿的拔除

A. 术前口腔曲面体层片 B. 切开翻瓣显露患牙 C. 高速手机分牙 D. 挺出患牙 E. 拔除后的牙槽窝情况 F. 拔除后的牙齿

速手机去骨时至少要显露 3/4 牙冠,牙冠殆面及远中骨质需去除至显露牙颈部,牙冠颊侧的骨质无需全部去除,本着“少去骨、多去牙”的原则,可在颊侧骨壁与牙冠之间垂直向磨除 1~2mm 左右的间隙,水平向尽量少去骨。

拔除近中阻生牙齿,主要解除近中邻牙的阻力,近中部分拔除后,远中部分的拔除相对容易。若患牙为单根牙,可在牙冠最高点或靠近牙颈部处开始,用牙钻沿颊舌向进行分牙。分牙时,要保证牙钻在牙齿范围内进行切割,无需将牙齿完全磨穿,为避免舌神经及邻牙的损伤,可保留牙冠近中及舌侧边缘约 1/4 牙体组织,将牙挺插入磨出的裂隙内,用扭转力将牙齿分成近中和远中两部分。牙钻方向尽量向近中倾斜,否则牙冠分开后近中牙冠呈上窄下宽的形态,分离的近中牙冠难以取出,如遇到此种情况可通过两种方法解决:一种是将沟槽远中部分牙冠继续磨除一部分,以提供更大的间隙去除近中牙冠;另一种是从中间将近中部分分成颊、舌两部分,利用颊、舌侧空间,将牙齿的近中部分分别从颊舌侧挺出。若患牙为根分叉较大的双根牙,可以在殆面正中开始,沿颊、舌向与牙体长轴方向平行进行切割,深度要达到根分叉处,将牙齿分成近中根和远中根两部分。先将远中根拔除,近中被邻牙阻挡的部分可以利用远中的空间进行脱位、拔除。对于多根牙,要尽量多去除牙冠组织,为患牙脱位提供空间,拔除时需沿着牙长轴方向将牙挺出,牙根过度弯曲者可在冠根分离后再分根拔除。

3. 远中阻生(图 4-10) 远中阻生的牙齿由于远中下颌升支骨质的阻挡,操作空间有限,拔除难度相对增加。拔除时主要解除远中阻力,首先去除患牙远中殆面骨质,显露牙冠,如患牙为

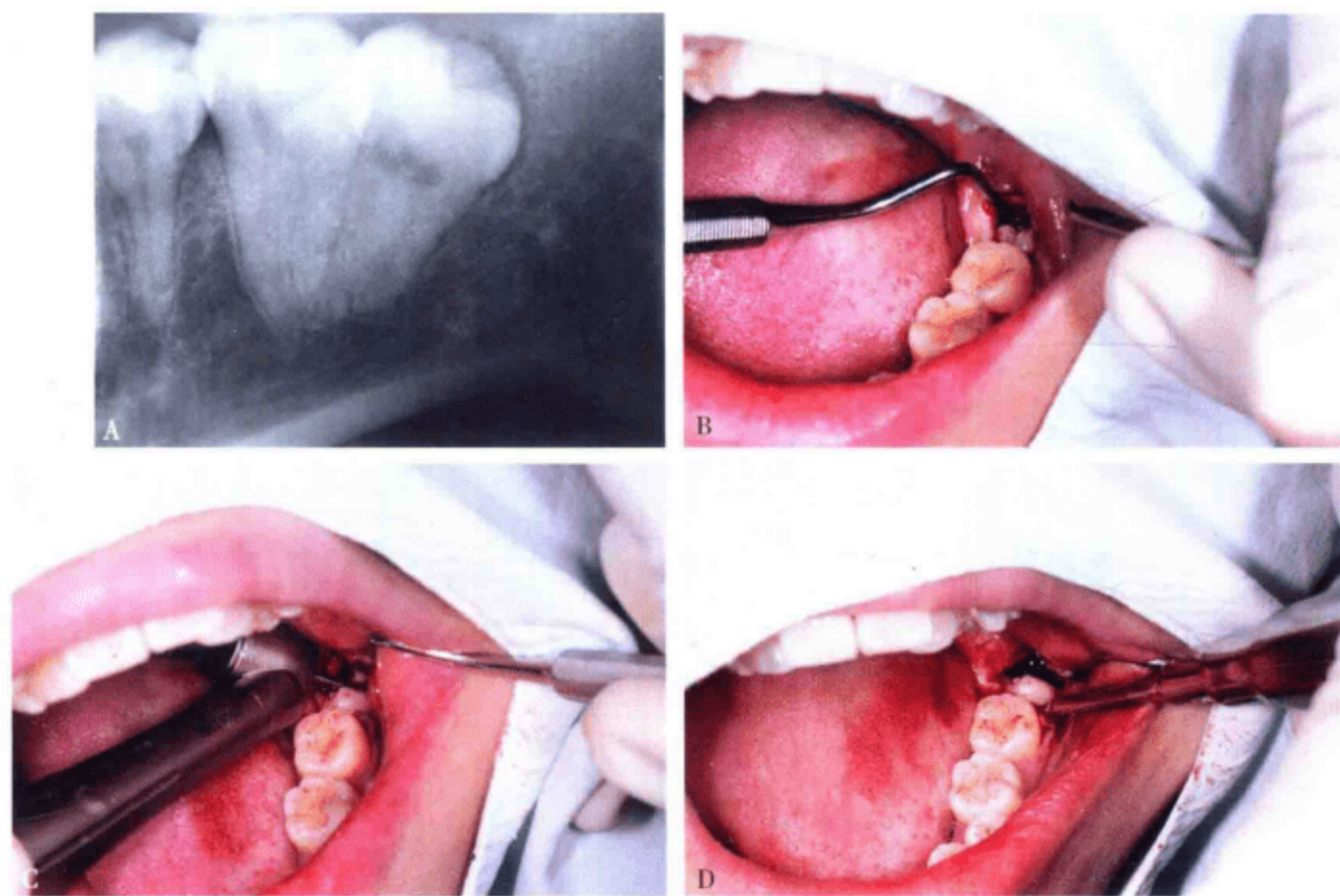


图 4-10 远中阻生牙齿的拔除

A. 术前牙片显示左下颌第三磨牙远中阻生 B. 显露患牙 C. 高速手机分牙 D. 挺出患牙

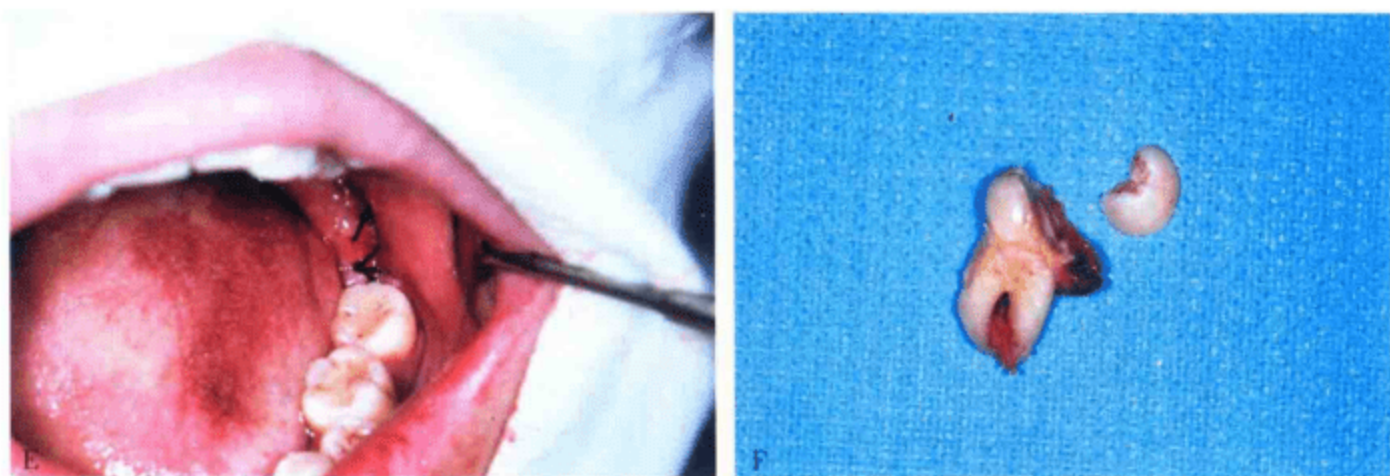


图 4-10 远中阻生牙齿的拔除(续)

E. 缝合创口 F. 拔除后的患牙

单根牙,可从殆面正中或偏近中处,沿颊舌向,向远中牙颈部磨开,将牙分为近中冠根部分及远中冠,将远中冠拔除后,近中部分由于解除了远中阻力,可顺利拔除;如患牙为多根牙,需将牙根分成多个单根拔除。

4. 水平阻生(图 4-11) 水平阻生牙齿的牙冠殆面正对邻牙远中邻面,拔除时主要解除牙冠方向的阻力,分牙时采用冠根分离的方法,与牙长轴垂直颊舌向切割牙体,去除牙冠后利用近中所创造的空间将剩余部分牙体组织挺出。分离牙冠时切割的位置尽量靠近根分叉,这样操作可

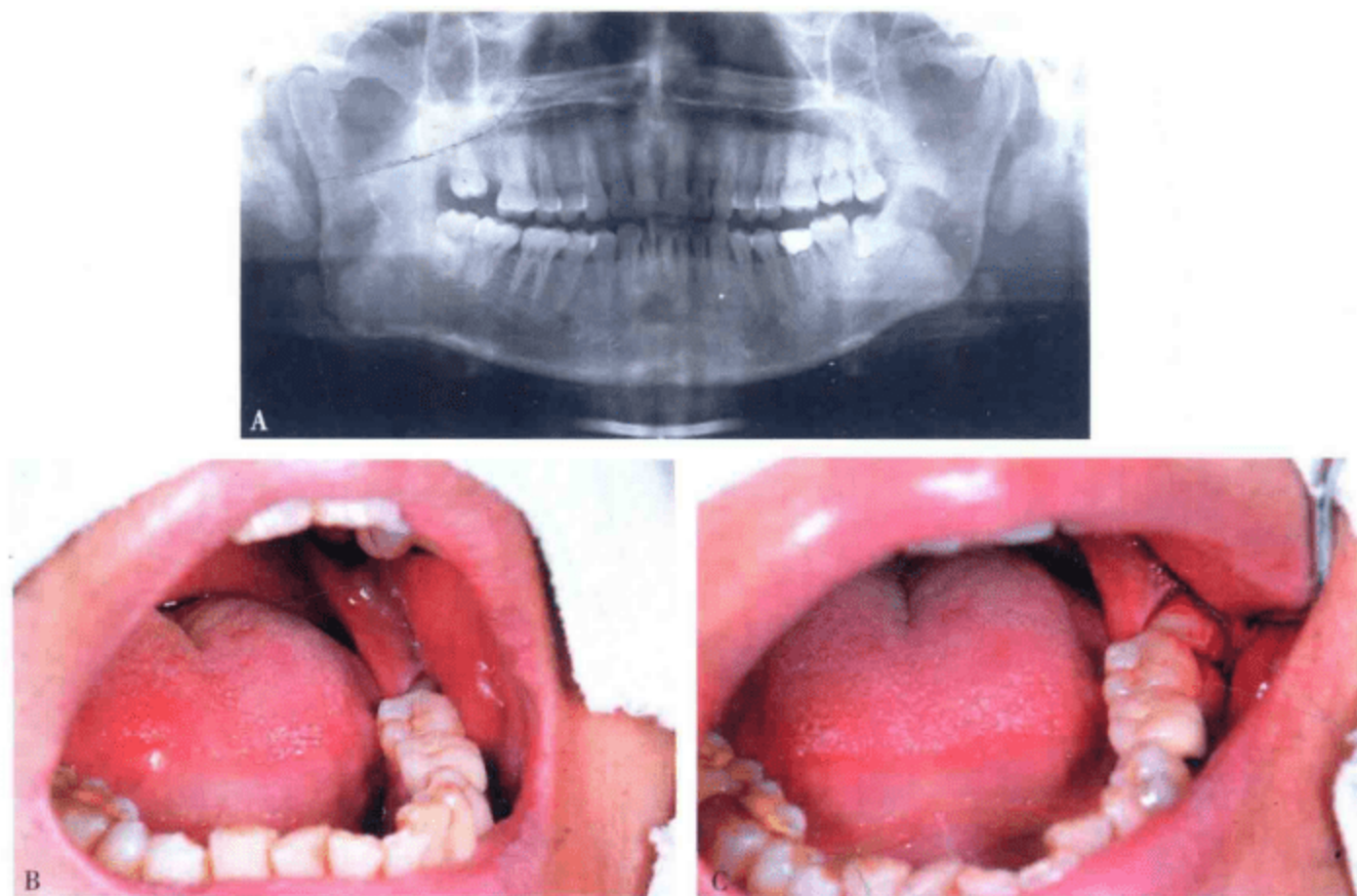


图 4-11 水平阻生牙齿的拔除

A. 术前曲面体层片示左下第三磨牙水平阻生 B. 术前口内像 C. 切开翻瓣显露患牙

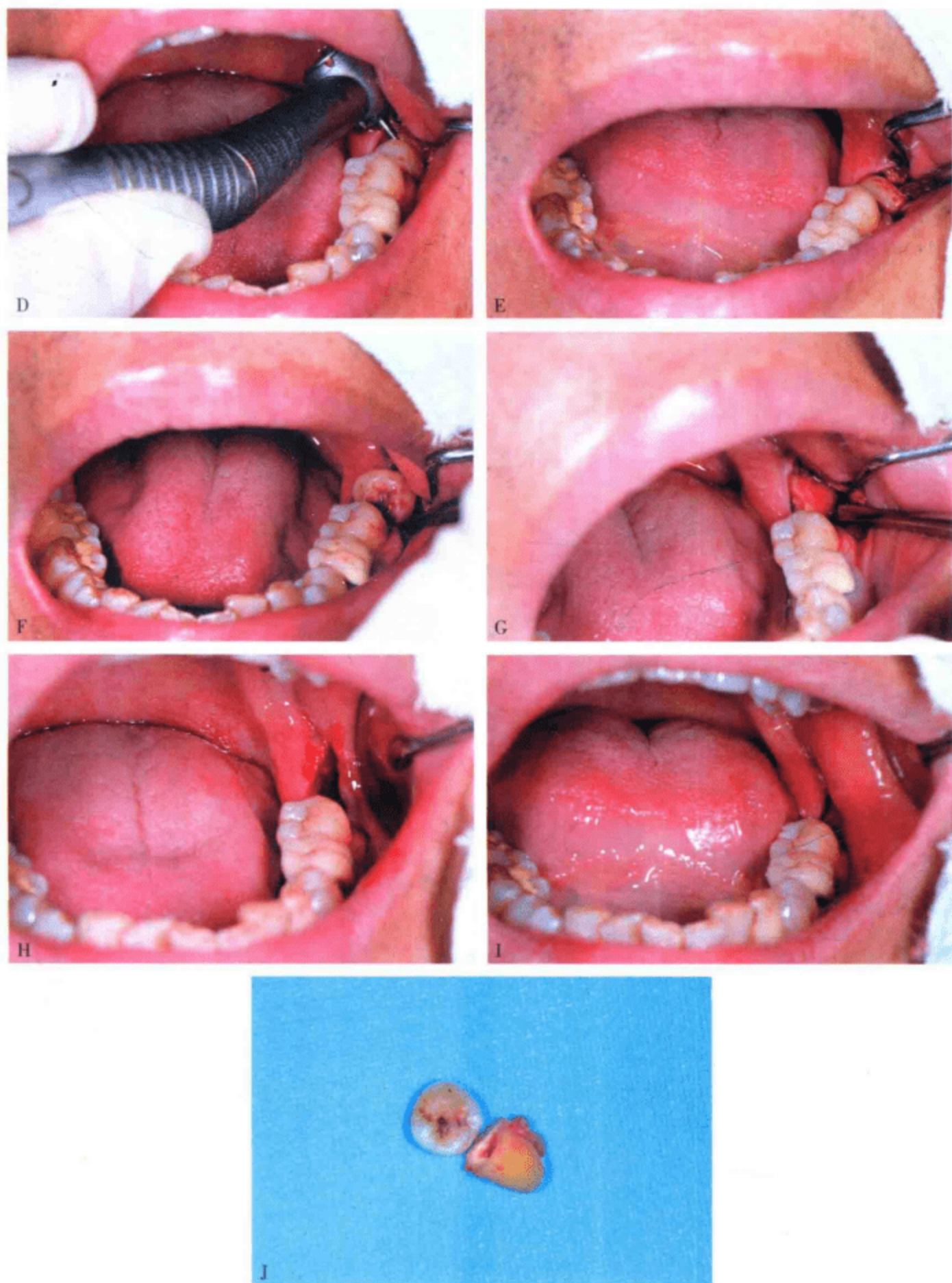


图 4-11 水平阻生牙齿的拔除(续)

D. 高速手机分牙 E. 分离牙冠与牙根 F. 挺出牙冠 G. 挺出牙根 H. 拔除后的牙槽窝情况 I. 缝合创口 J. 拔除的患牙

以为牙根的拔除提供尽量大的空间,如果患牙是多根牙时,稍将牙根向近中方向挺出,然后将牙挺插入根分叉处进行分根也较为容易。

5. 颊、舌向阻生(图 4-12) 颊、舌向倾斜阻生的牙齿一侧牙冠往往显露较少,一般牙钳难以夹持。如为单根牙,可用牙挺顶住牙颈部,按牙长轴方向以冲击法将牙齿脱位拔除,敲击时要使用轻柔而连续的力,切忌使用暴力。如为多根牙,由于视野及角度的原因,牙根折断后取出较难,不宜采用冲击法,需分根拔除。

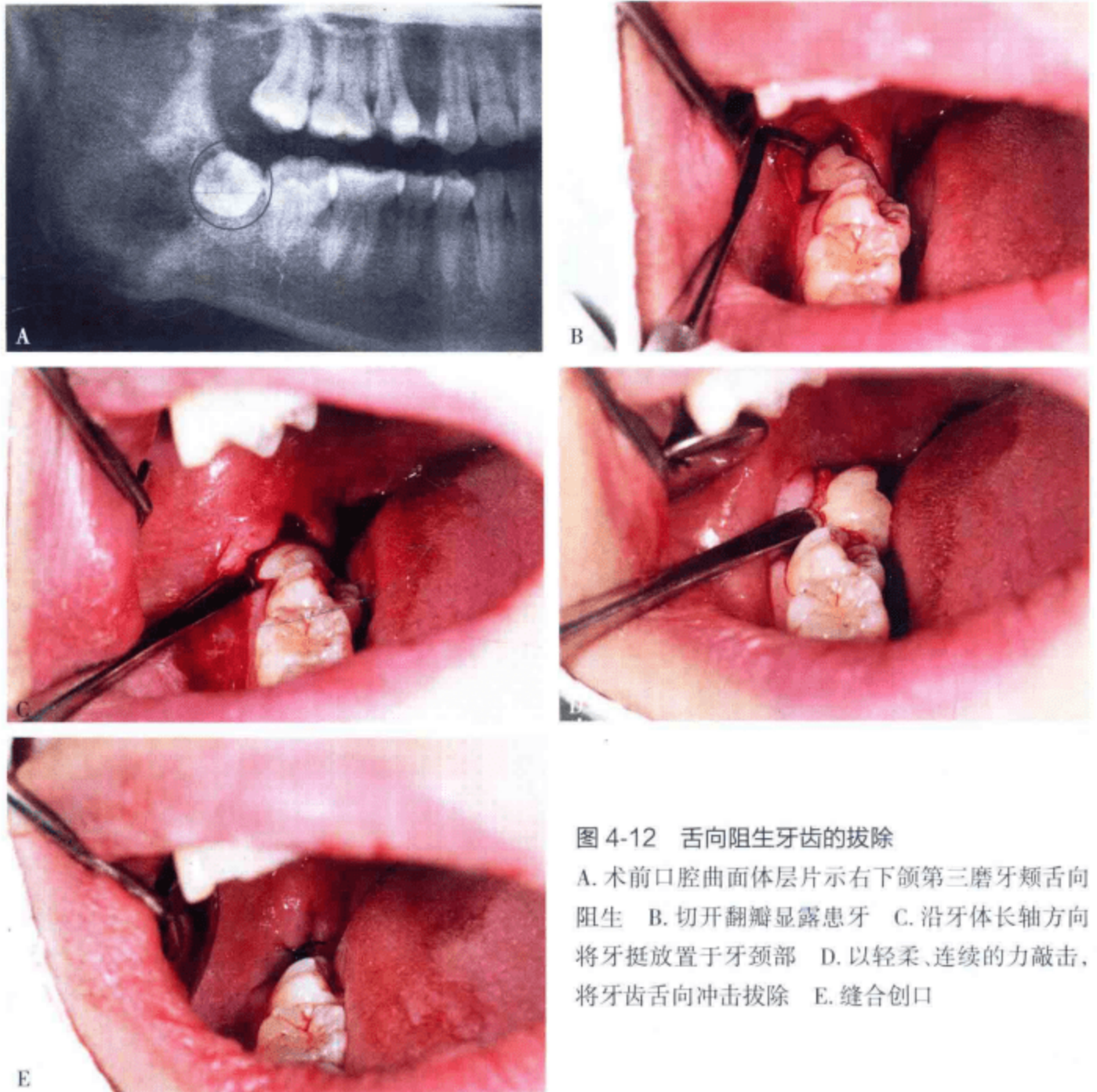


图 4-12 舌向阻生牙齿的拔除

A. 术前口腔曲面体层片示右下颌第三磨牙颊舌向阻生 B. 切开翻瓣显露患牙 C. 沿牙体长轴方向将牙挺放置于牙颈部 D. 以轻柔、连续的力敲击,将牙齿舌向冲击拔除 E. 缝合创口

6. 牙胚(图 4-13) 去除牙胚殆面骨质,显露牙冠,沿牙胚颊舌侧中央对牙胚进行切割,然后将牙挺插入牙胚切割间隙中,旋转将牙胚分裂成近中、远中两部分后拔除。也可沿近远中方向将牙胚分裂成舌、颊两部分后拔除;如有阻力,可继续对分离的牙冠进行分割,分别挺出。

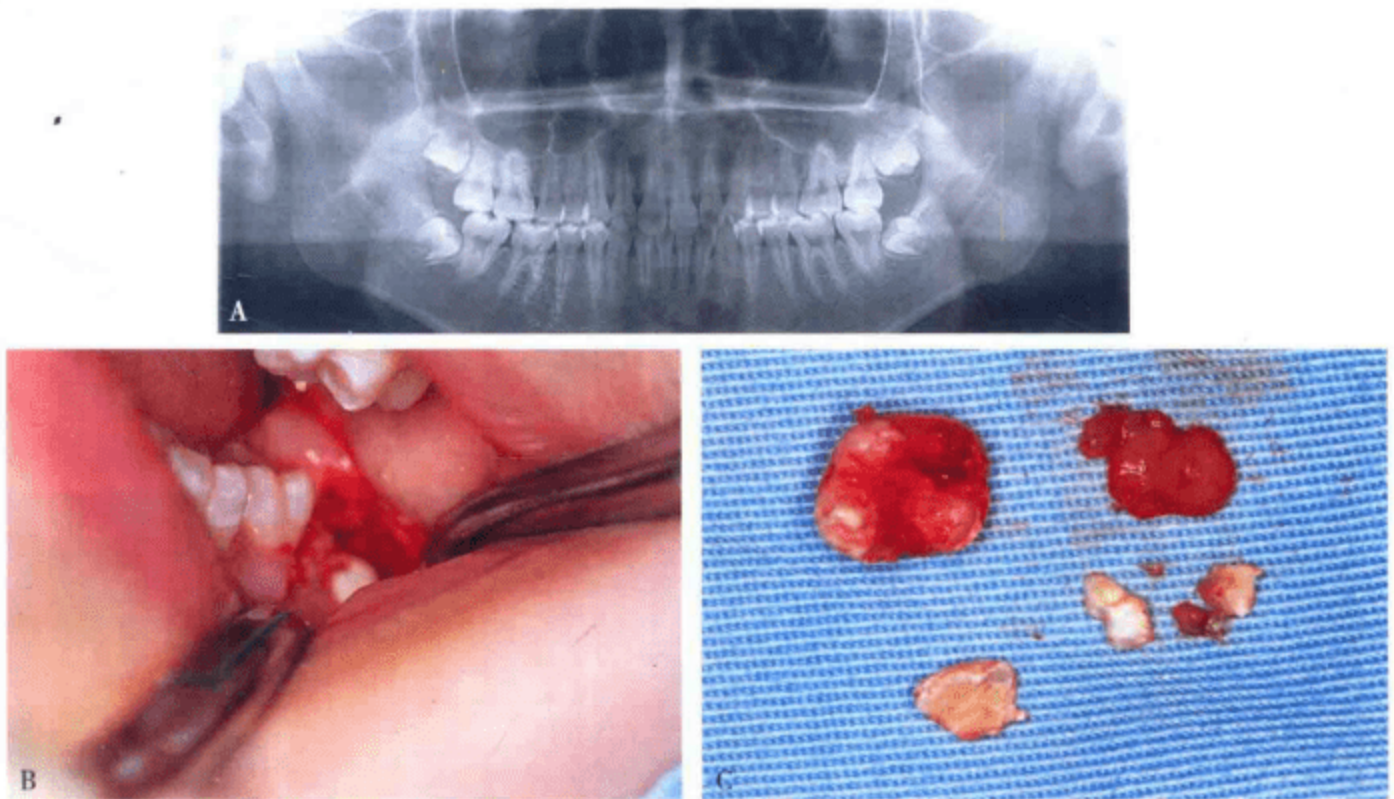


图 4-13 牙胚的拔除

A. 术前口腔曲面体层片显示第三磨牙牙胚近中阻生 B. 切开翻瓣显露下颌第三磨牙牙胚 C. 分牙拔除牙胚

(七) 埋伏牙的拔除(图 4-14)

术前拍摄牙片、口腔曲面体层片或 CT 等,确定埋伏牙的埋伏深度、颊舌(腭)侧骨量、与邻牙及毗邻重要解剖结构的位置关系等。根据术前检查结果决定如何翻瓣,对于个别复杂的情况可唇(颊)、舌双侧同时翻瓣。

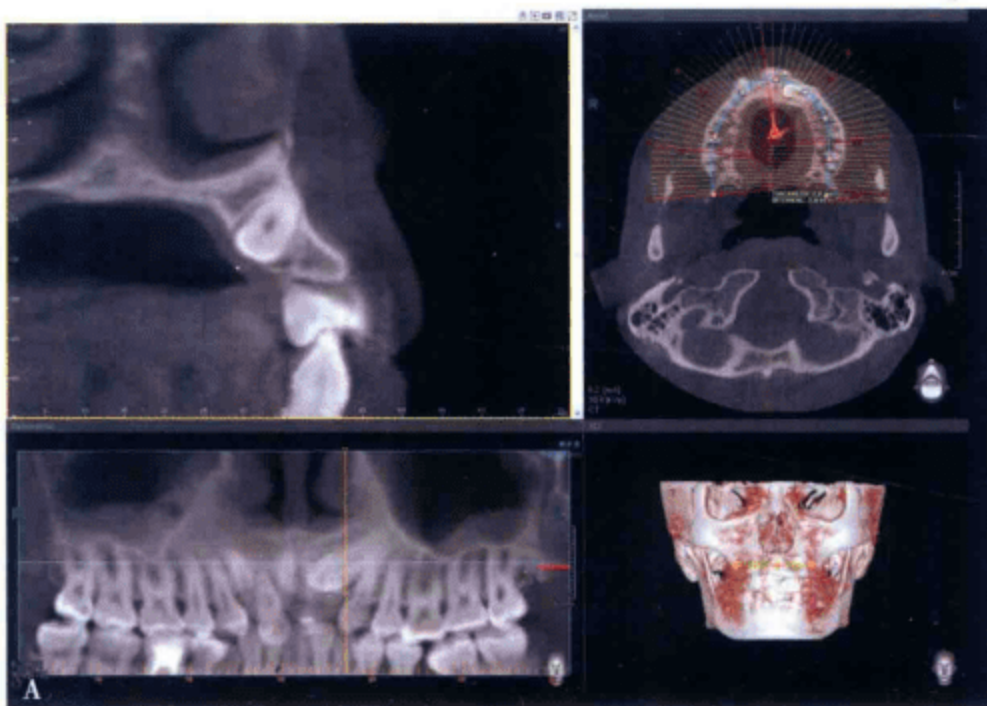


图 4-14 埋伏牙的拔除

A. 术前 CBCT 显示左上颌埋伏尖牙的位置

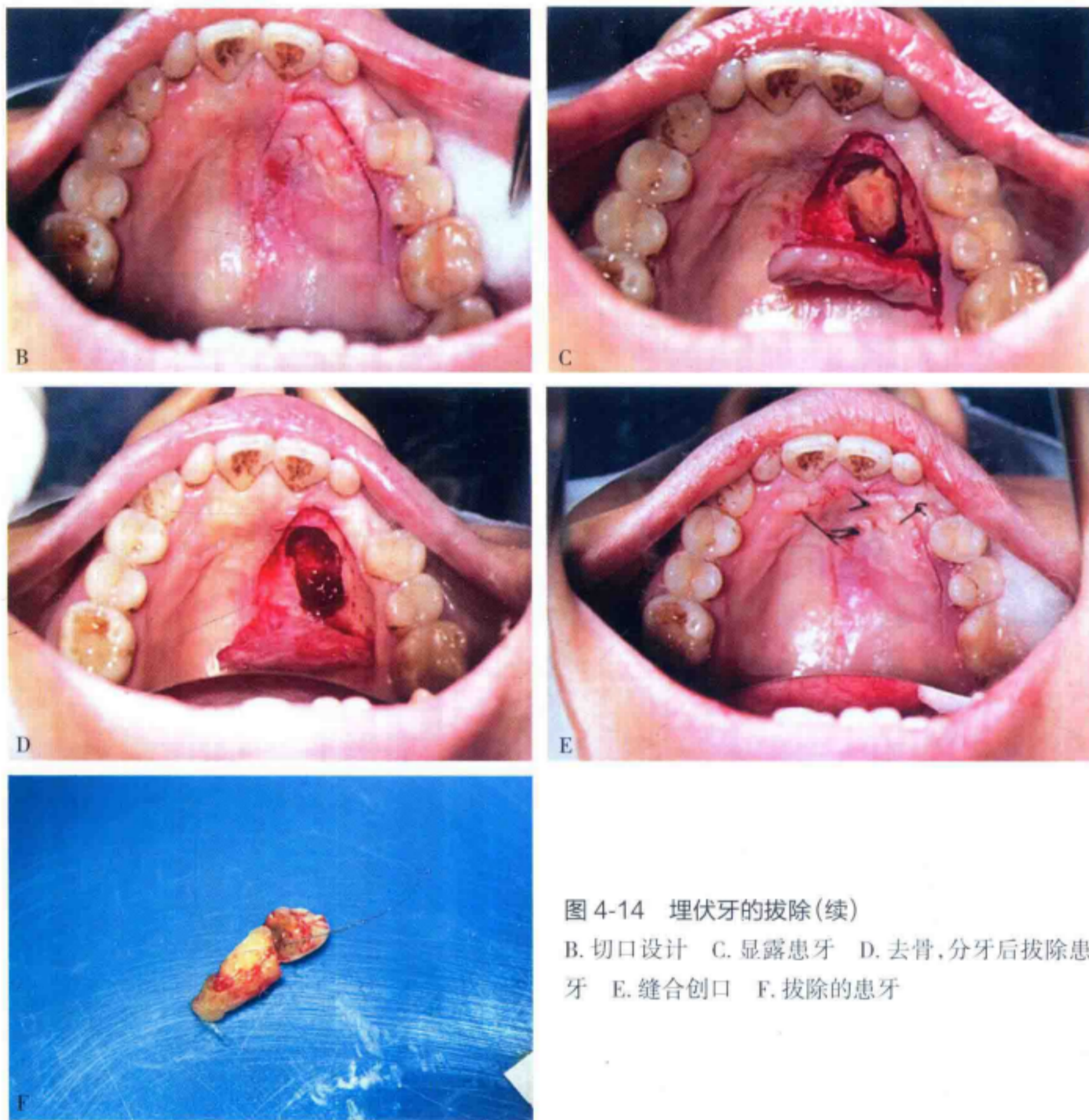


图 4-14 埋伏牙的拔除(续)

B. 切口设计 C. 显露患牙 D. 去骨,分牙后拔除患牙 E. 缝合创口 F. 拔除的患牙

多数前牙区埋伏多生牙及埋伏尖牙不需分牙即可拔除,若阻力较大可在牙颈部磨出沟槽,沟槽深度为牙齿直径的 $\frac{3}{4}$,将牙挺伸入沟槽内将牙分为牙冠和牙根两部分后分别拔除。如果牙冠仍有阻力,则可沿长轴方向将牙冠磨开,分成两部分再分块取出。牙根部分也可沿长轴方向分牙,然后分块取出。

第五章

微创拔牙的护理配合

成功的拔牙操作依靠训练有素的各类口腔科助理(多由护理人员担任)与医师组成的医疗团队协同工作。

第一节 四手操作

口腔科服务的四手操作是随着口腔器械的发展,对口腔治疗高标准、高效率的要求,以及口腔医师、口腔护理人员对保护自身劳动力的要求而发展起来的。20世纪50年代以来,口腔科设备的三大改革:卧位椅、高速涡轮机和强力吸引器,促进了口腔科治疗效率的提高。随后,与之相适应的一种高效率医护配合的四手操作技术也被逐渐地推广应用。在口腔治疗的全过程,医师和护理人员始终都是坐位操作,医师和护理人员的双手都在进行工作,医师和护理人员之间平稳而迅速地传递器械、材料和其他用品,因而称为口腔科四手操作。在当代口腔科服务中,这种操作技术已被认为是一种现代化的操作和管理系统。

四手操作利用训练有素的各类口腔科护理人员与医师组成医疗团队默契配合协同工作,医师起主导作用,负责计划和治疗;护理人员配合,负责安排患者、准备治疗用品、调配材料、传递和回收器械,及时用吸引器排出患者口腔里的水和废屑。

以往的两手操作的缺点:

1. 治疗中,医师等待患者漱口,不但浪费治疗时间,还增加了患者的负担和不适,尤其对年老体弱者及小儿更为不便。
2. 医师自己提供器械或调配材料,影响操作效率和质量,感染控制也难保障。
3. 患者对“牙科治疗”有恐惧感,没有护理人员在椅旁,缺乏心理安慰,因而治疗时不够合作,如头位不合适和舌体乱动等,给治疗造成困难,甚至有治疗小器械掉到消化道的危险。
4. 临床治疗时,医师必须把注意力高度集中于某个牙齿的小窝洞或术区,如两手操作,医师不得不分散精力和时间,既增加了医师眼睛的疲劳,又影响了治疗效率和安全。

四手操作治疗,可以避免上述弊端,简化操作程序。患者在护理人员的指导帮助下,以舒适的仰卧体位(鼻、胸、膝在同一水平面上)和最佳心理状态接受治疗。根据不同疾病的治疗步骤,护理人员熟练地、准确无误地将各种治疗器械和材料,迅速平稳地递送到医师手中,使医师能够

顺利地进行治疗。

这种口腔科护理人员主动配合积极参与治疗的四手操作法,较传统的医师独立操作方法,对口腔科服务来讲,是一个飞跃和更新,使医师有更多的时间集中精力用于治疗;对于患者,可以在较舒适的条件下接受治疗,既缩短了治疗时间又提高了医疗质量和工作效率,院内感染控制也有了保障。

口腔科护理人员在四手操作服务中应具备以下的素质:

1. 对患者要有高度的责任感和同情心。患者进入诊室,护理人员应主动热情迎接,引导患者就座,调节椅位、灯光,按治疗需要迅速备齐所需器械材料及已拍好的 X 线片。
2. 熟悉本专业知识。护理人员必须熟悉本科常见病、多发病的病因、诊断、治疗和预防方法,以利主动配合参与治疗,并能随时将预防保健知识讲授给患者。
3. 熟悉现代口腔科医疗设备、器械的性能、操作步骤、注意事项和维护保养知识。
4. 认真学习四手操作知识。结合各专业特点,熟练掌握四手操作技能,真正达到高效率高质量地为医师和患者服务。

第二节 微创拔牙的护理配合

一、患者的准备

拔牙前护理人员问好病史;拔牙前应耐心解释,消除患者紧张情绪(图 5-1)。

二、椅位器械的准备

操作时医、护的正确位置:

1. 医师的正确体位(图 5-2) 医师应有平衡舒适的体位,双足平放在地板上,大腿几乎与地面平行,两肩连线也平行于地面,双手保持在心脏水平,前臂在工作位时能与地面平行,背直且靠住椅背,头部微向前倾,眼睛向下看着工作区,医师的眼与患者口腔距离为 36~46cm。
2. 椅旁护理人员的正确体位(见图 5-2) 应采用平衡操作位。平衡操作位由 D.Beach 提



图 5-1 拔牙术前的医患沟通

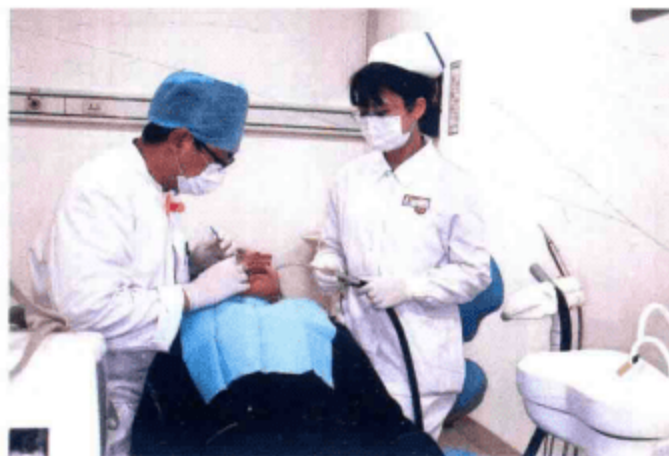

图 5-2 操作时医、助的正确位置

出,要求坐骨粗隆与股骨粗隆连线呈水平状,大腿与地平面约 15° 。身体长轴平,上臂垂直、肘维持与肋接触,头微微前倾,操作高度大约在胸骨中分(心脏部位水平)。

3. 4个活动区

(1) 椅位于7~12点,医师最普通的位置是在11点处:在右下颌后牙区工作时,多选用7~9点位置;在前牙区工作时,多选用12点工作位。

(2) 位于12~2点之间:此处可放活动柜或活动推车。

(3) 位于2~4点之间:护理人员通常保持在3点的位置。

(4) 位于4~7点之间:是医师和椅旁护理人员传递材料和器械的地方。

4. 不同的治疗部位医师和护理人员的位置调节

(1) 下颌左侧后牙区

1) 术者(医师)位于10点30位置,与患者或椅位长轴呈 45° 。

2) 椅旁护理人员位于2点30位置。

3) 椅位调节到靠背与地平面呈 30° 。

(2) 下颌右侧后牙区

1) 术者(医师)位于10点的位置,与患者或椅位长轴呈 30° 。

2) 椅旁护理人员位于3点30位置。

3) 椅位调节到靠背与地平面呈 40° 。

(3) 上颌左侧后牙区

1) 术者(医师)位于10点的位置,与患者或椅位长轴呈 35° 。

2) 椅旁护理人员位于3点位置。

3) 椅位调节到下颌平面与地平面平行,上颌平面与地平面呈 45° 。

(4) 上颌右侧后牙区:

1) 术者(医师)位于11点的位置,与患者或椅位长轴呈 65° 。

2) 椅旁护理人员位于2点30位置。

3) 椅位调节到下颌平面与地平面平行,上颌平面与地平面呈 45° 。

5. 器械的准备(图5-3~图5-7)。

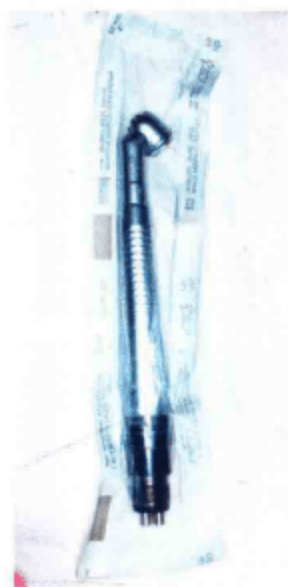

图5-3 45°反角高速气动手机



图5-4 钻针

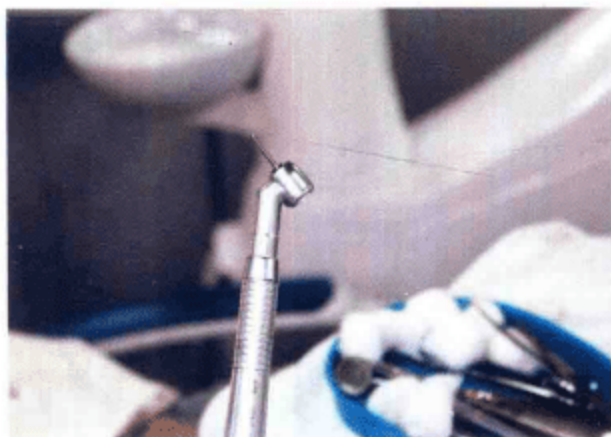

图5-5 球钻安装至45°反角高速气动手机



图 5-6 器械的分类管理

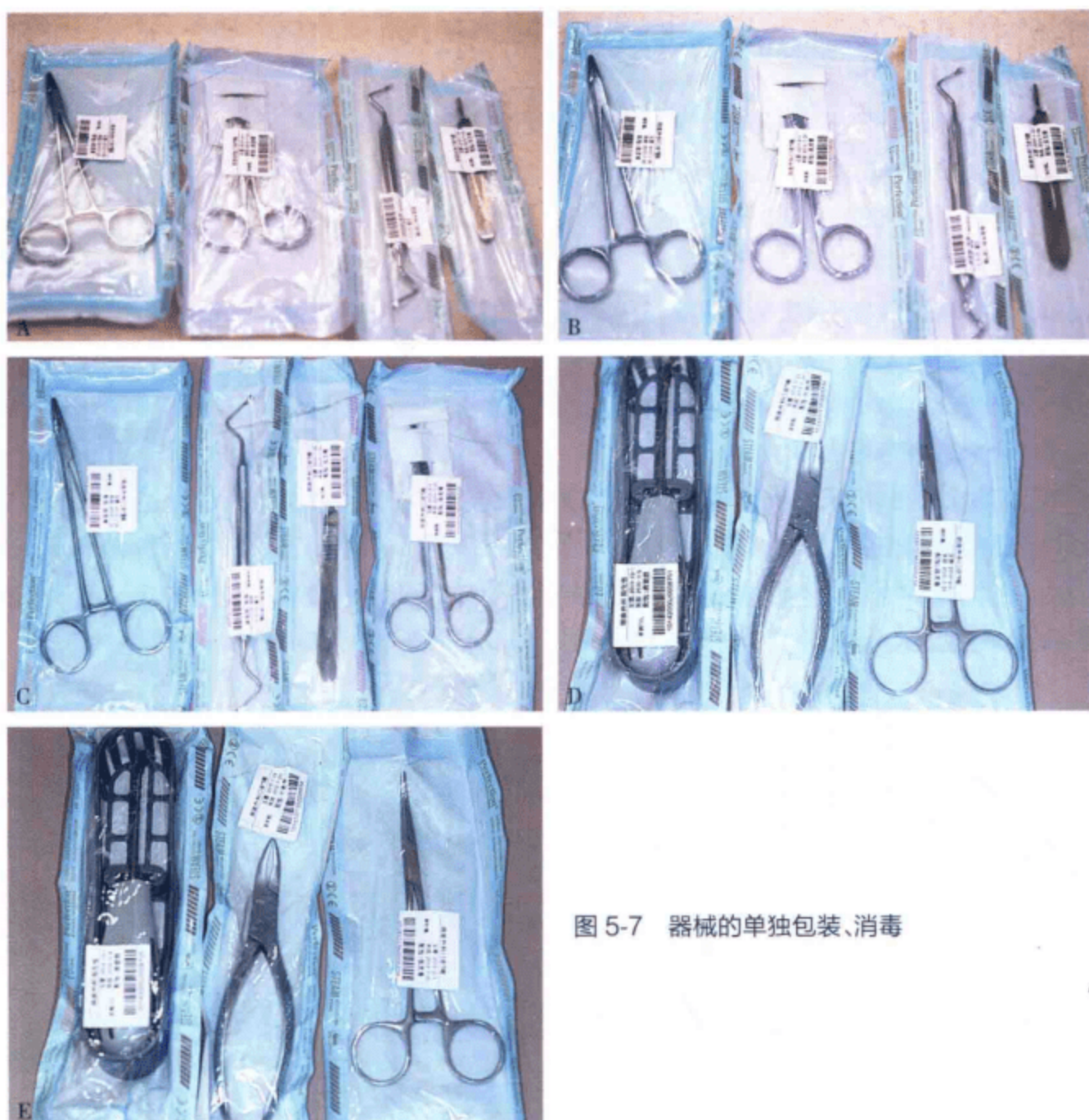

图 5-7 器械的单独包装、消毒

三、麻醉的护理配合

(一) 麻醉的护理配合

包括以下几个方面:

1. 协助医师选择麻醉药物。
2. 根据医师麻醉要求选用合适的麻醉工具。
3. 监控医师麻醉药物用量,注意查对麻药。
4. 协助医师观察局麻后患者全身及局部反应。

(二) 口腔局部麻醉的椅旁护理配合(图 5-8)

包括以下几个方面:

1. 对椅旁护理的要求。
2. 麻醉前准备。
3. 麻醉中的配合。
4. 麻醉后的处理。

(三) 口腔局部麻醉的心理护理

1. 告诉患者局部麻醉的必要性和麻醉效果,对后续治疗的意义,鼓励患者勇于接受,请患者身心放松,做深呼吸。对患者注射产生的疼痛反应,如医师和护士置之不理、缺乏同情心,会导致患者反感,因此在患者接受麻醉注射前、中、后,医护人员都应对患者承受的疼痛表示同情,要及时安慰、鼓励、赞许患者,让患者稳定情绪,以良好的心境接受治疗。

2. 可能的情况下,请患者观摩邻近椅位上正在平静接受注射的患者,与患者说一些轻松的事情,分散患者的注意力,平稳患者的紧张情绪。

3. 向患者展示口腔黏膜注射采用的针头比一般的注射针头细,产生的疼痛没有想象的那样剧烈。

4. 告诉患者注射麻药后可能产生的生理反应及其原因,请患者在出现严重不适反应时及时告知医师。

5. 密切注意患者注射后的反应情况,注意鉴别生理反应和心理反应,便于采取适当的措施。

6. 有条件最好在注射麻醉前做黏膜表面麻醉,比如在进针点涂擦具有芳香口味的表面麻醉膏,使患者对口腔麻醉留下美好印象。

(四) 牙体牙髓及根尖周疾病患者的护理

1. 拔牙前护理人员问好病史;拔牙前应耐心解释,消除患者紧张情绪。
2. 给予吸氧、抢救药物的准备。
3. 监控药物的最大用量、给予吸氧、抢救药物(如激素、升血压、抗惊厥等)的准备。

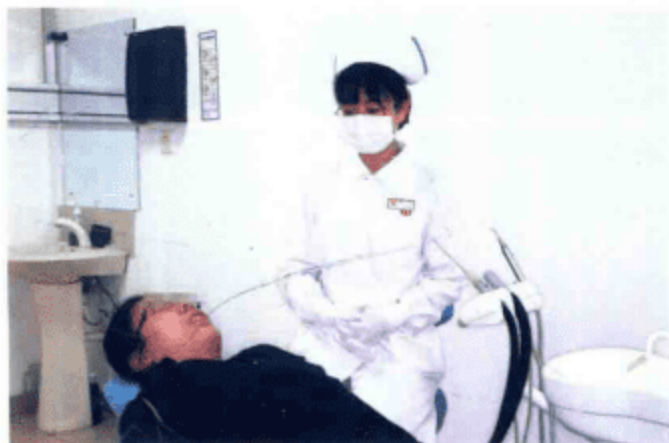

图 5-8 口腔局部麻醉的椅旁护理配合

四、手术的配合

主要工作为核对牙位、保持术野干净,传递医师所需器械(图 5-9)。

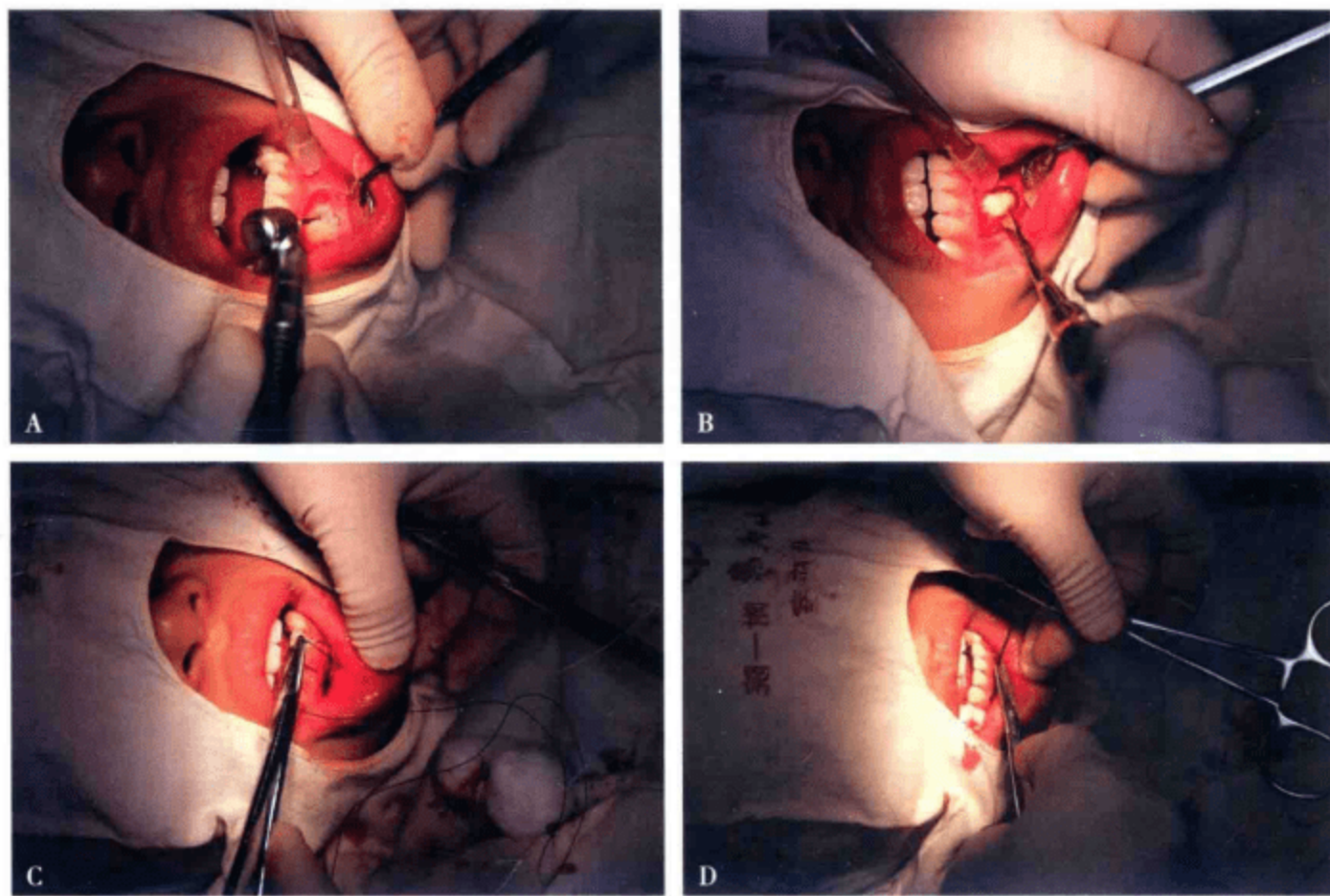


图 5-9 操作示范

A. 调节灯光椅位,吸除血液,保持术野清晰 B. 微创牙挺的使用及配合 C. 缝合器械的准备 D. 拔牙过程中要有主动配合的意识

器械传递技术:

1. 应用标准的平行传递法,即在患者的颞下和上胸之间,肘部平行将器械传递于医师手中,交换器械时,被传递的器械应平行于医师手中的器械。
2. 椅旁护理人员用左手传递器械以左手拇指、示指及中指传递新的器械,以无名指和小指接收已使用过的器械,这样可以顺利地交换而不发生碰撞。
3. 传递过程中,椅旁护理人员右手可同时用吸引器吸走唾液、水和碎屑或做其他工作。
4. 在患者的头面上部传递器械时应小心,以确保患者安全。

五、术后的护理

术后,应给予患者以下指导:

1. 拔牙后,麻醉药物可影响患者拔牙创的痛觉。约 3 小时后,随着药物作用的逐渐消失,拔牙创开始肿胀、疼痛。

2. 拔牙后,患者唾液量分泌增加,应尽量将唾液咽下,勿将唾液吐出,影响拔牙创的愈合。
3. 拔牙后,避免饮用热水,以免促进拔牙创血管开放,增加出血。饮用凉水可降低拔牙创血液流速,减少出血,利于拔牙创的愈合。
4. 拔牙当天要吃半流食,第二天吃软和易消化的食物,两天后恢复正常饮食,一周后患侧也可恢复咀嚼,忌吸烟和饮酒。更重要的是要注意饮食营养平衡,不偏食。拔牙创口会通过自身的组织变化自然愈合。拔牙创口完全愈合好(包括新生牙槽骨形成)要 2~3 个月。
5. 24 小时内唾液可能略带血红色,这属于正常,伤口若有血不断流出,应立即到医院检查诊治。拔牙后 3~4 天仍有强烈肿痛,应到医院就诊。
6. 24 小时不要刷牙、漱口,次日可以刷牙,但应避免触及创面,以免血凝块脱落使拔牙创面愈合延迟。第二天恢复漱口刷牙,是为了更好地保持口腔清洁。
7. 拔牙术不影响口腔语言功能,但应尽量避免口腔频繁运动。
8. 拔牙后 2~3 天内勿做剧烈活动,尽量避免用舌或手触摸伤口,不要撕去伤口上的凝结血块,以免再次出血。

六、儿童口腔科治疗护理配合的特点

(一) 儿童口腔科治疗的特点

1. 儿童对治疗最容易产生恐惧心理,不能很好配合,不愿或不能坚持治疗。因此,医护人员应态度和蔼可亲,了解不同年龄段儿童的心理特点。手法要熟练、准确,争取在较短时间内完成治疗。
2. 乳牙钙化程度低,龋病发病率比成年人高,发展速度快,侵犯面积大,应定期检查,以便早发现、早治疗。
3. 乳牙体积小,釉质、牙本质薄,髓腔大、髓角高,治疗时应小心。
4. 混合牙列时期应正确识别乳牙和恒牙,防止误诊。
5. 儿童耐受力差,每次治疗时间不宜过长和治疗过多牙齿。从简单、疼痛少的患牙开始,再处理较重、复杂的患牙。儿童的头、舌有时会突然转动,治疗时注意防护,以免损伤口腔内软组织。

(二) 儿童口腔科的行为管理

1. 创造一个良好的就诊环境和就诊秩序,候诊室布置一些生动形象的宣传画和图片,使患儿在候诊室接受一些口腔卫生宣传教育,启发和鼓励他们在就诊时表现勇敢和坚强。
2. 充分了解不同年龄段儿童的心理特点,通过心理诱导,消除患儿的恐惧感,对不同心理性格表现的儿童采用不同的方法对待。
3. 医护人员与患儿建立良好的信任关系,态度和善,耐心细致,避免厌烦与急躁,同时应争取家长的配合。对不同合作程度的儿童采用不同的治疗手段,操作要求准确、快速、熟练和细致。
4. 与患儿和家长沟通时做好口腔卫生宣传教育工作。

第六章

微创拔牙术的并发症

传统的牙钳、牙挺等拔牙器械在拔牙过程中及拔牙后产生多种并发症：出血量大、牙根折断、邻牙损伤、术后肿胀明显、张口受限、牙槽骨破坏严重、第二磨牙远中根暴露引起的敏感、颞下颌关节不适、神经损伤、牙齿进入间隙组织、颌骨骨折等，这些并发症对患者造成生理创伤及潜在的心理创伤，流行病学显示牙科畏惧症在成人中的发生率高达 69% 左右。而微创拔牙在手术过程中施力方式主要以轮轴力和楔力为主，不使用杠杆力，因此避免了传统拔牙方法中敲锤、凿骨带来的损伤，以及杠杆力带来的牙龈撕裂和邻牙损伤等相应的不良反应。

第一节 牙拔除术中并发症

一、晕厥

拔牙术中由于恐惧、疼痛等原因有时会发生晕厥。其发生原因、临床表现和预防原则与局部麻醉时发生晕厥的情况相同。术中，特别是孔巾遮盖面部情况下，要注意及早发现、及时处理。经适当处理恢复后，一般仍可继续手术。

二、软组织损伤

微创拔牙手术器械锋利，使其机械性能及工作效率大幅提高，但稍有不慎就会造成周围组织的损伤。在操作过程中要有良好的视野、稳定的支点，在使用微创拔牙刀时可利用另一只手的手指轻扶杆中段防止滑脱。使用高速手机时要将软组织牵拉开，充分显露术区，如果牵拉不到位，有可能将邻近软组织卷入撕裂，要以手指抵住前牙或颌骨坚硬组织作为支点，保证切割过程中牙钻的稳定。轻微的划伤无需特殊处理，如造成组织裂伤，则需对位缝合创口。

1. 牙龈损伤 牙龈损伤多为撕裂伤，主要发生在牙龈分离不彻底时。

2. 邻近软组织损伤 使用微创拔牙刀时，动作要稳，必须有支点，避免器械打滑，造成周围组织的损伤。使用高速涡轮钻时如保护隔离不力，会将软组织缠卷损伤。翻瓣时未确保骨膜剥离器置于骨膜与牙槽骨之间，组织瓣未能全层分离，导致撕裂，甚至穿通。软组织损伤后，会引起组织出血、肿胀、疼痛，甚至感染。

三、牙根折断

年轻人牙周膜健康,富有弹性,牙与牙槽骨之间存在缝隙,随着年龄的增长,牙周膜逐渐退化,间隙变窄,牙与牙槽骨贴合,对牙齿脱位造成一定困难。造成断根的常见原因包括:一些老人的牙、死髓牙、根管治疗后的牙,容易折断;牙根外形变异,出现弯曲、根端肥大、粗大多根、额外牙等情况;根周骨质因各种病理生理因素致密化,造成弹力降低或牙根固连;脱位方向错误等。

牙齿拔除时,由于牙根形状及毗邻结构的个体差异及变异很大,有时会引起断根。对于单根牙,如果牙根断面在根颈 1/3、断根较大,可采用增隙法,使用微创拔牙刀插入牙根与牙槽骨之间的间隙,逐渐深入、挺松、拔除;也可用手机从中间将断根一分为二,再利用中间磨出的空间将断根分块拔除。如牙根断面在根中 1/3,没有足够间隙插入牙挺,可在断根周围的牙槽骨磨出一沟槽,再利用牙挺将断根挺松后拔除。如果牙根断面位于根尖 1/3,操作空间狭小,根管断面清楚者可试用根管扩大针取出断根,也可用牙钻将断根磨碎,有条件的单位可采用种植机专用裂钻磨碎,冲洗干净后吸除。注意磨除范围不能太大,以免损伤深部重要的解剖结构。对于距离颊侧骨壁较近的上颌前磨牙断根,也可采用颊侧翻瓣去骨法拔除,翻瓣后去除根尖颊侧少量骨质即可显露断根,用根尖挺将断根向殆面挺出,这样操作可避免损伤牙槽嵴,有利于牙槽骨高度的保存。多根牙的断根,可以按单根牙断根的拔除方法拔除,也可将牙根间隔去除后,利用已拔除牙根的茶槽窝使用三角挺或根尖挺将断根向殆面挺出。

目前种植修复技术已经普遍开展,对牙拔除术要求提高,折断的牙根原则上均应该取出。而上、下颌第三磨牙拔出后一般无修复的必要,对上、下颌第三磨牙的断根可采用相对保守的处理方法,国外一些医师采用牙冠切除术(coronectomy)以降低下牙槽神经损伤等风险同样可以取得较为理想的治疗效果,并未增加术区的疼痛不适等症状,因此,根尖区无炎症的断根可以保留,无必要强行取出,以免增加周围重要组织结构损伤的风险。

四、骨组织损伤

对于反复发生炎症的阻生牙,牙冠常和舌侧牙槽骨板粘连,可以造成舌侧骨板的折裂。术区局部温度高于 47℃且超过 30 秒,可造成不可逆的骨组织变性坏死。用高速涡轮钻时,降温不足,产热过大,可造成骨组织损伤;未及时更换新钻针,切割效率低下,产热过大。

五、邻牙损伤

微创拔牙过程中造成邻牙损伤可能是由于牙钳的钳喙过宽或安放牙钳未与牙长轴一致,也可因牙挺、微创拔牙刀使用不当、以邻牙作支点造成。在切割牙体时未注意钻的方向过于向邻牙倾斜或切割过深,也可能造成邻牙的损伤。因此,术前必须认真检查邻牙情况,选择合适的牙钳、牙挺,避免以邻牙作为支点。切割牙体时注意牙钻的角度及方向,分根时与牙体长轴平行,避免过度倾斜;对于近中阻生的下颌第三磨牙,可保留近中边缘 1/4 牙体组织,以免钻头过深伤及邻牙。

六、神经损伤

微创拔牙时也可能造成神经的损伤,损伤后的症状为神经分布区域的感觉异常。鼻腭神经和颊神经经常在手术翻瓣时被切断,但可迅速恢复,一般不产生影响。颞神经损伤发生在下颌前磨牙区手术时,多由于切开翻瓣或器械滑脱造成,如为牵拉或触压造成,可在数月后恢复功能。

下牙槽神经损伤 90% 发生于拔除下颌阻生第三磨牙时。其发生原因与下颌第三磨牙和下颌管解剖上邻近密切相关,也与拔牙难易、拔牙方法、拔牙技术有关。术前应仔细观察 X 线片,了解牙根与下颌管的关系。术中操作应正确,对于靠近下颌管的断根,如无炎症可不必强行取出,发现牙根已进入下颌管,应及时扩大牙槽窝后取出。

舌神经损伤多发生在拔除阻生下颌第三磨牙时。舌侧骨板折断或器械滑脱可能刺伤舌神经,用高速手机分牙时未控制好钻针的方向,或过于靠向舌侧,将舌侧牙槽骨壁磨穿通也可能伤及其内侧的舌神经。了解局部解剖结构和轻柔操作,分牙时保留近舌侧边缘部分牙体组织可避免舌神经的损伤。

神经如已受损,术后应给予预防水肿、减压及促神经恢复的药物或理疗等。

七、颞下颌关节损伤

主动过度张口、张口时间过长导致颞下颌关节和颌周肌群的劳损,会引起颞下颌关节不适、疼痛甚至开口受限,有颞下颌关节疾病者更为明显。另外,在微创手术中,也不可避免地会用到敲击增隙,这也可以解释有少部分患者术后出现关节区不适的症状。

八、皮下气肿

皮下气肿多发生于手术中或术后 24 小时内,多见于下颌阻生第三磨牙拔除术。形成皮下气肿的原因可能为:颊侧切口过深、黏膜骨膜剥离过于广泛,拔牙时反复牵拉已翻开的组织瓣,使气体进入组织中;使用高速涡轮机对牙体进行切割时,高压气流使气体向组织间隙及皮下扩散形成气肿;术后患者剧烈咳嗽或吹奏乐器,使口腔内不断发生正负气压变化形成气肿。发生气肿的部位肿胀明显,以手按压皮肤,可引起气体在皮下组织内移动,可出现捻发感或握雪感,皮下气肿主要沿颌面、颈部间隙扩散,甚至可达到纵隔引起呼吸困难。因此,拔牙过程中应避免过大翻瓣;去骨及分牙时使用外科专用 45° 反角高速气动手机;术后嘱患者避免做吹气等造成口腔压力加大的动作可有效预防皮下气肿的发生。发生皮下气肿应拆除缝线,对于部位局限者无需特殊处理,一般在术后 2~3 天左右肿胀开始消退,7~10 天左右肿胀可完全消退,对于累及多间隙或向深部组织扩散者,可应用抗生素预防感染发生。

九、口腔上颌窦交通

去骨时车针深度过深损伤上颌窦底等解剖结构;上颌磨牙牙根移入上颌窦(图 6-1),窦底穿孔;磨牙根尖病变导致窦底骨质缺如,搔刮时穿通。

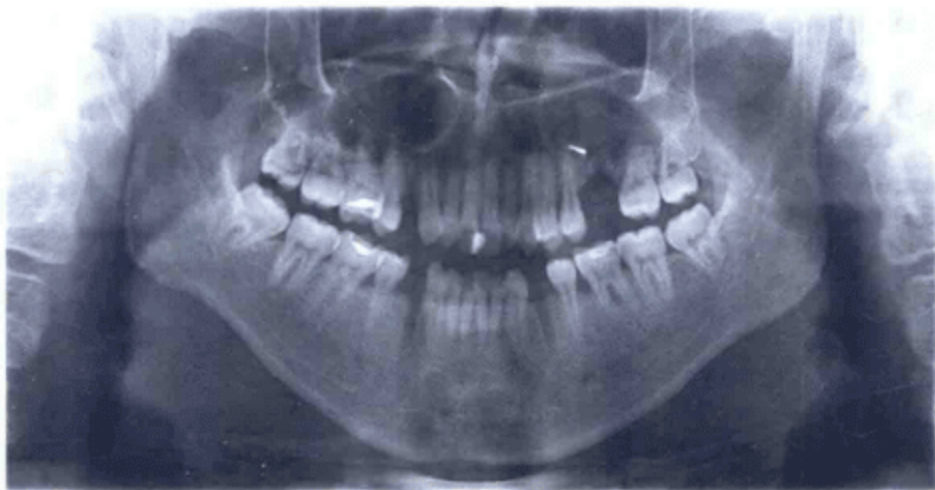


图 6-1 牙根移位至上颌窦

十、下颌骨骨折

下颌骨骨折(图 6-2)在微创拔牙的并发症中极为少见,发生时多见于下颌第三磨牙。传统拔牙时,常由于牙挺用力过大(牙挺翘动时,可产生较大张力)或劈牙时,有可能导致本身作为薄弱区的下颌角发生骨折,如拔除低位或埋伏更深的阻生牙时,则更容易发生。

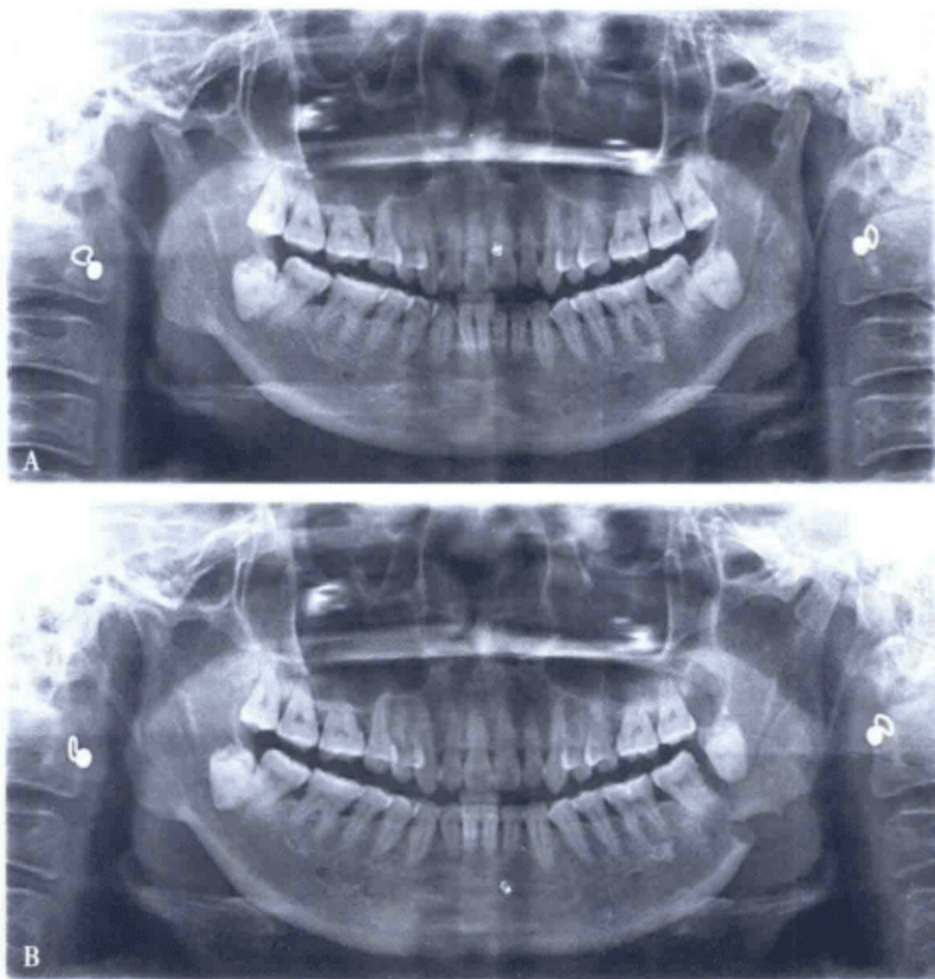


图 6-2 拔牙致下颌骨骨折

A. 拔牙术前患者口腔曲面体层片 B. 左下 8 拔除过程中致左下颌角处骨折

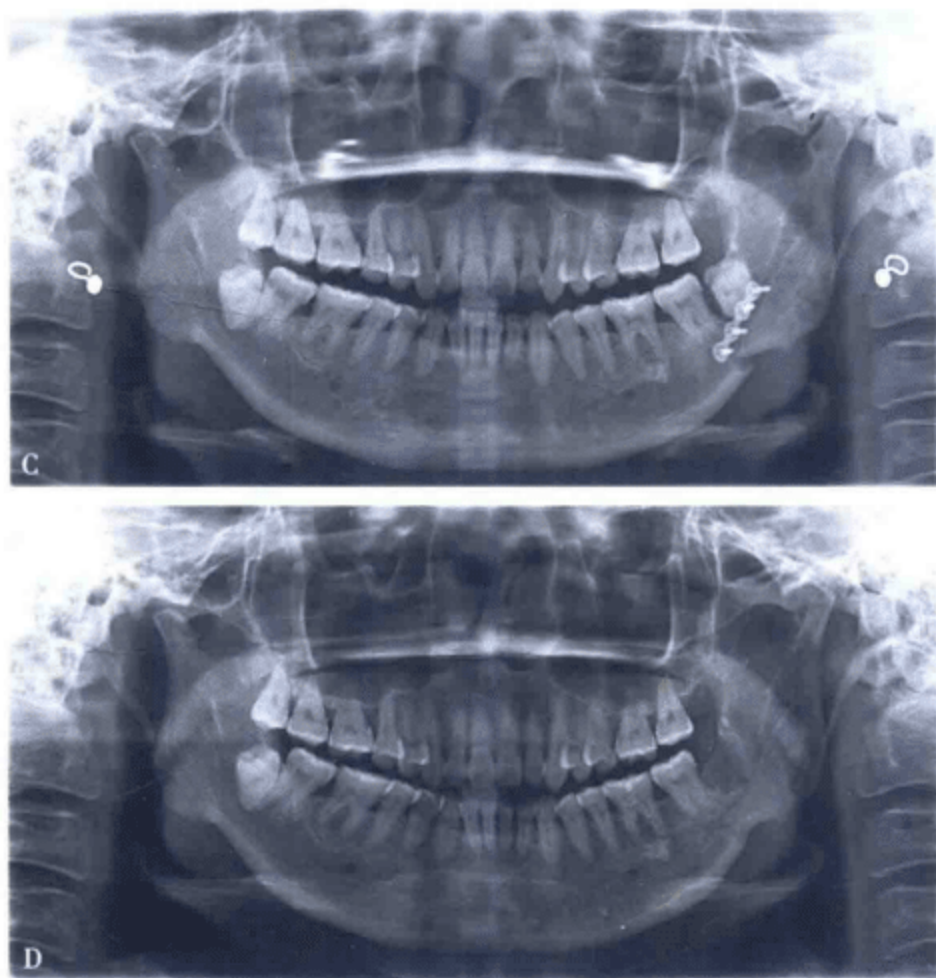


图 6-2 拔牙致下颌骨骨折(续)

C. 拔牙致骨折后,行钛板固定 D. 钛板拆除后

第二节 拔牙后反应和并发症

一、疼痛

牙拔除时,骨组织和软组织皆受到不同程度的损伤,创伤造成的代谢分解产物和组织应激反应产生的活化物质刺激神经末梢,引起疼痛。另外,过大的拔牙创血块分解脱落,使牙槽骨壁上的神经末梢暴露,受到外界刺激,也可引起疼痛。微创拔牙 I 度疼痛发生率较高, II、III 度发生率较低。

二、肿胀

术后肿胀反应多在创伤大时,特别是翻瓣术后。开始于术后 12~24 小时,3~5 天内逐渐消退。现微创的组织瓣切口设计就是牙龈沟内切口、翻瓣。拔除第三磨牙,在磨牙后区颊侧外斜嵴后方向第二磨牙远中偏颊侧行弧形切口,直接切到骨面,进行黏骨膜全层切开。近中切口时,沿第二磨牙远中颊侧牙龈乳头的外形,在龈沟内切透龈沟内上皮至牙槽嵴顶;在龈沟内向前切开,根据

术区显露的需要适当延长切口,一般延长至第一磨牙近中。相对于松弛切口而言,牙龈缘切口减少了对组织的切割,减少了出血和水肿的发生。微创拔牙Ⅰ、Ⅱ度肿胀发生率较高,Ⅲ度发生率较低。

三、张口受限

主要是由于拔除下颌阻生牙时,颞肌深部肌腱下段和翼内肌前部受创伤及创伤性炎症激惹,产生反射性肌痉挛造成的。微创拔牙Ⅰ度张口受限发生率较高,Ⅱ、Ⅲ度发生率较低。

四、拔牙后出血

正常情况下,牙齿拔除后咬紧棉球,30分钟左右后吐出压迫的纱卷棉球,不会有大量出血的情况,但可见唾液中带血丝的唾液混合物。

拔牙后出血一般可分为原发性出血和继发性出血,原发性出血为拔牙后当时出血并未停止,继发性出血为拔牙后出血当时已经停止,以后因其他原因引起的拔牙创出血。拔牙后出血的止血方法主要是查找出血原因,常见原因为局部因素,如软组织撕裂、牙槽窝内残留炎性肉芽组织、牙槽突骨折、血凝块保护不佳而脱落等。对于全身因素引起的拔牙后出血,应以预防为主,如在术后发现患者因全身因素出血,如血液病、紫癜等,应及时同相应专科医师会诊,制订诊疗方案。

拔牙术后咬压棉卷或纱卷30分钟,拔牙后当天不要漱口,不要频繁吐口水,禁止拔牙后剧烈运动、说话过多、吃过热饭食等术后医嘱,可有效预防拔牙术后出血的发生。

五、感染

常规拔牙后,创面感染少见。拔牙创的感染多发生于翻瓣去骨手术后,而微创拔牙可将拔牙创伤尽量降至最低,在一定程度上可有效降低拔牙术后感染。拔牙创感染可分为急性与慢性两大类,临床上慢性多见。

1. 拔牙后急性感染 由于口腔颌面部血运丰富,抗感染力强,术中无菌操作的应用,微创拔牙技术的应用,使得术后极少发生急性感染,但当患牙局部炎症明显,尤其是手术创伤大、时间长或患者全身状况低下,术后可发生菌血症、颌周蜂窝组织炎,甚至引起败血症。

2. 拔牙创慢性感染 临床上常表现为伤口水肿,创面愈合不良,常有瘘管溢脓。此类感染多因拔牙创内异物残留,如牙结石、牙片、骨片等或炎性肉芽组织等,一般疼痛轻微,局麻下彻底搔刮后即可治愈。

六、干槽症

拔牙2~3天后出现剧烈疼痛,并向耳颞部、下颌区或头顶部放射,一般镇痛药物不能止痛;拔牙窝内可空虚,或有腐败变形的血凝块,腐臭味强烈。因干槽症的发病原因主要是创伤和感染,口腔为有菌环境,而拔牙创伤又为感染创造了条件,特别是拔牙时间长、创伤大的阻生智牙拔除后常发生干槽症,所以减少手术时间可降低干槽症的发病率,统计后显示微创拔牙干槽症发生率较低。

第七章

特殊器械在微创拔牙中的临床应用

微创拔牙的改进除了对普通拔牙器械进行改进以避免普通拔牙时过度使用牙挺和使用牙钳反复摇动对牙槽骨造成的挤压和损伤之外,对于复杂牙的拔除可以使用一些特殊器械以达到微创的目的。例如,对于断根的拔除,不采用翻瓣去骨法,而采用超声拔牙刀闭合式扩大牙根与牙槽骨之间的间隙,使断根可以轻易地拔除;对于阻生牙的拔除,术前进行准确的阻力分析和最佳的手术设计,尽量做到小切口少翻瓣,通过超声拔牙刀、种植机等微动力设备准确去除少量骨组织,合理分割牙冠、牙根,以最小的创伤将牙齿拔除。

第一节 超声骨刀在微创拔牙中的应用

超声骨刀(图 7-1)是利用可控的三维超声振动进行骨切开术,具有很强的骨阻力识别能力,可最大限度地避免损伤软组织、黏膜、神经和血管等。超声骨刀配有多种形状、多用途、不同角度和弯度的手术刀头,用于不同条件下的高效骨切割术,可进行口腔各部位的复杂切割和某些难以到达的术区的微创手术操作。临床应用中有许多优势,高效切骨,刀头为横向微振动,无高速旋转,因而有效保护神经和血管,其属冷切割,大量的冷却水在刀头和术区形成水雾,保证创口温度在 40℃ 以下,因而几乎无骨创伤,能更好地实现微创操作。

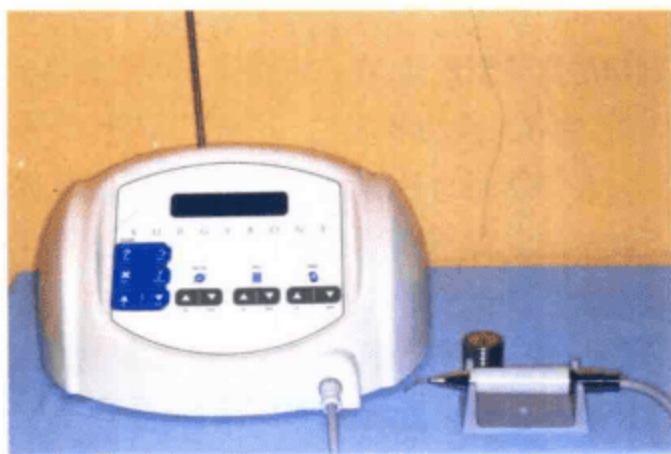


图 7-1 超声骨刀

一、超声骨刀的组成

虽然超声设备的功能和结构有所不同,但其基本的组成是相同的。超声骨刀作为手持式超声设备中的一种,其声学系统主要包括超声波发生器、超声换能器、变幅杆和刀头(图 7-2)。

(一) 超声波发生器

又称超声电源,其作用是将交流电转换为超声频电信号,为系统振动和材料去除加工提供

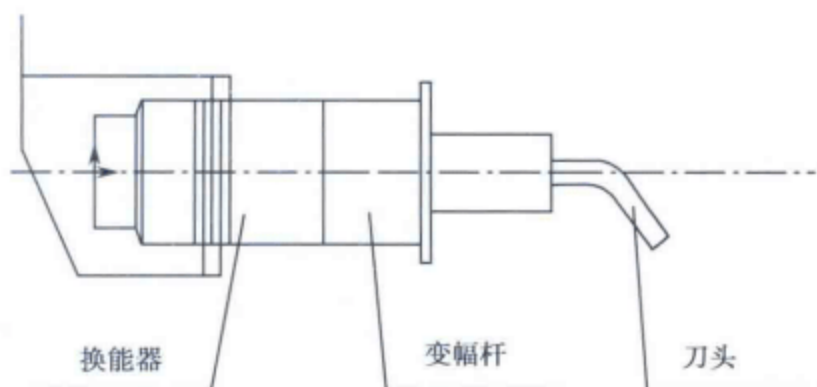


图 7-2 超声骨刀结构组成

能量,由于振动系统受到多种因素的影响,超声振动系统共振频率发生变化时,通过声反馈或电信号反馈追踪系统共振频率,并改变超声波发生器的驱动频率,使得振动系统始终处于谐振状态。

(二) 超声换能器

超声波换能器为能量转换装置,将电能转换为机械能。

(三) 超声变幅杆

连接换能器和刀头,通过变幅杆的聚能作用将换能器输出端几个微米的振幅放大,使得刀头的振幅达到几十甚至上百微米,满足实际应用的要求。

(四) 超声骨刀刀头

连接变幅杆是振动系统的输出端,刀头的形状、尺寸和质量等因素都会对变幅杆的性能产生一定的影响(图 7-3、7-4)。



图 7-3 骨切割刀头图



图 7-4 牙种植备孔刀头

由于口腔的空间及机构的特殊性,相比其他类型的超声骨刀,手术对刀头的要求更加苛刻。刀头设计时应充分考虑弯曲对整个振动系统的影响。整个工作柄部分相当于一个振动系统,应充分考虑其质量(m)、刚度(k)、阻尼(c)。使整个系统满足以下要求:

1. 保证整个系统始终保持谐振状态。
2. 稳定的振动中心(节点)。
3. 振动幅值在刀头处,保证最大的工作效率。

二、超声骨刀的优势及不足

使用超声骨刀有以下优点:

(一) 微米级高精度的切割

在调节的超声频率下的机械振动产生水平的振动和垂直的锤击动作,刀头的振幅为40~200 μm 的范围内,允许骨切割达到最大的精度,完成精密的外科过程。

(二) 选择性的切割

超声骨刀的超声频率为25kHz~35kHz,振幅在40~200 μm 之间。只对矿化组织有切割作用。由于只有50kHz左右的频率才能有效地切割神经、血管和黏膜等软组织,所以超声骨刀的低频率振动使骨切开术附近软组织(神经、血管和黏膜等)损伤的风险最小化。

(三) 无骨损伤的切割

超声水振动所产生的水气流与微米级的超声骨切割。切割时无热量积累,对切口无灼伤,加上适量冷却水雾的作用,创口温度可降到38 $^{\circ}\text{C}$ 以下,对脊髓和周围神经、血管无热损伤,骨切割表面无坏死,大大缩短了术后愈合时间。试验证明组织学切片观察,未见任何骨坏死,只存在正常大小、活性的骨细胞,而细胞本身也没有发生损伤后才出现的形态学改变。

手术中使用超声骨刀,骨切取灵活、方便、精确性高;能避免损伤下牙槽神经等重要解剖结构;能最大限度地保护骨块活性,方便进行骨块修整,且术野清晰。

但超声骨刀有其不足之处,切割硬组织速率欠佳,虽然对骨切割效率高且创伤小,但对牙切割效率低且切割时间较长。另外使用成本偏高,也限制了其应用。

示例:超声骨刀运用于阻生智齿的拔除(图7-5)

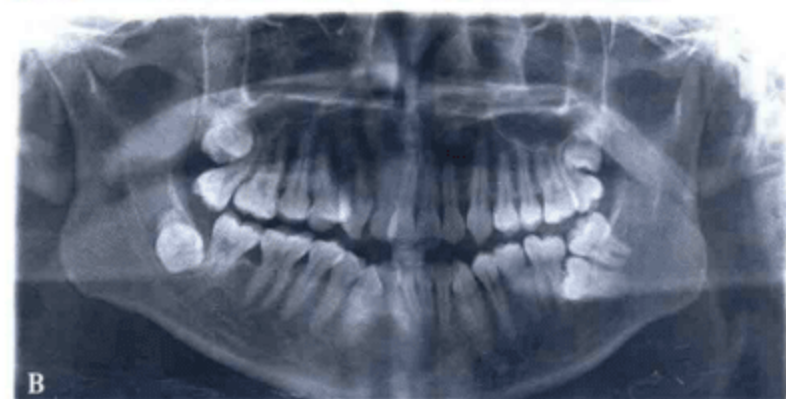
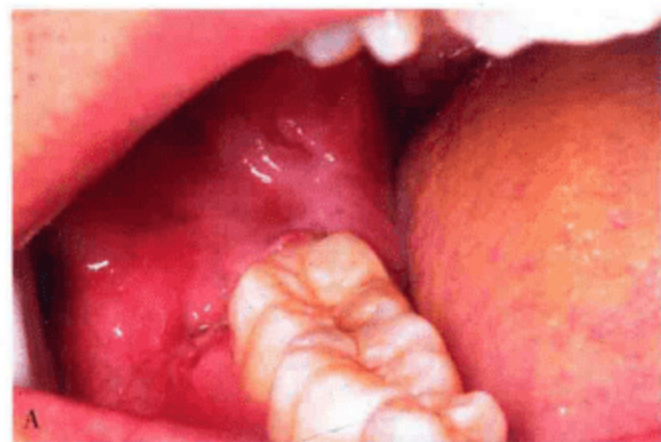

图7-5 运用超声骨刀拔除阻生牙

A. 拔牙前口内图像 B. 术前曲面体层片

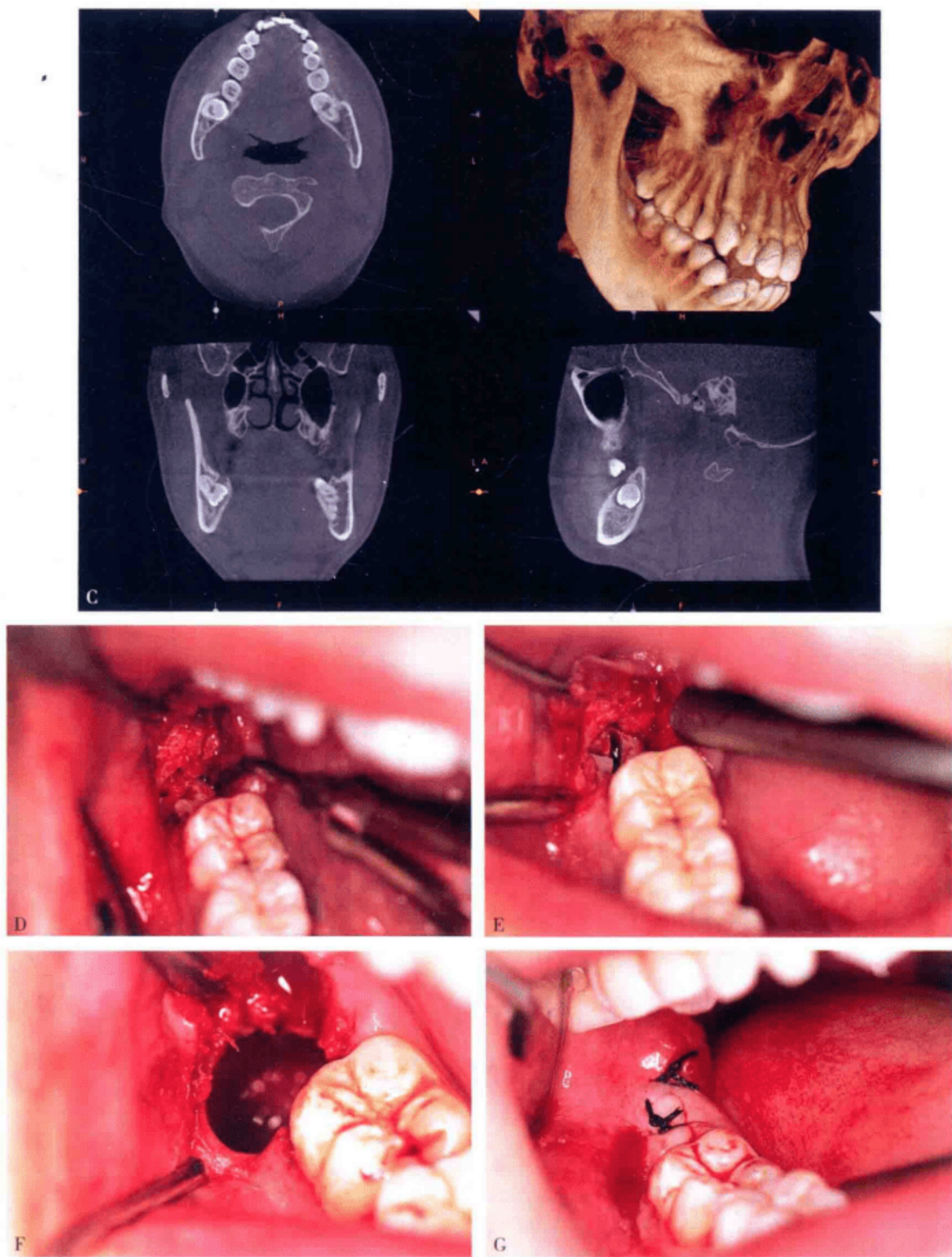


图7-5 运用超声骨刀拔除阻生牙(续)

C. 术前颌面部锥形束 CT 检查 D. 牙龈切开翻瓣, 暴露牙冠 E. 用超声骨刀切除部分牙冠及冠周部分牙槽骨, 解除邻牙阻力和骨阻力 F. 将阻生齿挺出 G. 冲洗拔牙窝, 缝合拔牙创面

第二节 种植机在微创拔牙中的应用

牙齿种植机是用于口腔治疗的医学设备,可用于全口及局部缺牙患者的牙种植治疗。特点:机内采用数字电路技术,对马达转速可连续调整,机头扭矩大,实现恒转速恒扭矩,采用蠕动同步无菌供水,数字显示机头转速,机头反转音响提示等。采用此类牙种植机拔除牙可最大限度地减少牙根周围牙槽骨细胞的损伤,达到微创拔牙的目的。

一、种植机的组成

目前已面世并在临床上应用的种植机有多种型号和类型,虽然结构或构造有所不同,但基本组成是相同的。以往的牙种植机包括电动和气动两大类型,但目前市场上已很难见到气动型,故在此主要介绍电动型。电动型牙种植机一般由主机、马达、手机、水泵及脚控组成(图 7-6)。

(一) 主机

在电动牙种植机中,速度控制、冷却水泵、功能的调节及状况显示都位于主机上,脚控也是接入主机后与主机共同完成控制功能。主机由标准电路供电并为马达提供动能。

(二) 马达与手机

马达通过连接线与主机相连并由后者供电,这种马达由于较小常称之为微型马达,通常与主机所提供功率相匹配而设计为不同的最高速度。最常用的最高速度设计为 20 000r/min、30 000r/min、40 000r/min。在临床上需根据转速及扭力需求配备不同减速比的手机。如截骨等外科手术时,在较高转速下较易操作,且由于高转速下,可以不需太大的扭矩,这时多应用 1:1 的未减速手机。能将马达速度减少的手机称为减速手机,一般来说,手机减速的同时,扭力以同样的比例增加。种植窝的预备需要低转速、高扭矩,所以一般都选用此类型手机。

(三) 水泵

在拔牙消除骨阻力术中,要求尽量不产生热量,避免对骨组织造成热灼伤,牙种植机大部分都配有水泵,以保证整个钻骨过程在充分的流水冷却下进行。该水泵为一独立的马达提供动力。另外,该水泵供水的方式通常是将水管压于水泵轮轴上,轮轴转动时将水管内的水挤压向前流动。

(四) 脚控装置

脚控目前已经成为牙种植机的基本配置,其基本功能分别是:①开启及关闭水泵;②实现预设程序间的跳转;③调节马达转动方向;④启动马达。这有两种类型:一是仅具备开关功能;另一种是包含有变阻器调节功能,可根据脚踏下的力量大小,控制马达速度。



图 7-6 电动型牙种植机

二、种植机的优势及不足

种植机与涡轮机和其他常规拔牙方法相比具备以下优点：

1. 种植机具备独立的自身供水系统和一次性使用的供水管道,且机器喷水为生理盐水,安全、无菌,配合彻底的种植机机头和钻针的消毒,且手术完全遵循无菌操作原则,术后感染率低。术后相应的疼痛、伤口愈合、神经损伤等问题也较小。种植机头有直机、弯机(成角),也保证了临床术中操作时各种角度的需求。

2. 种植机拔除法震动小且产热少,种植机车针钻头较大,转速较慢,术者易于操作,配合无菌生理盐水冷却,对骨组织无热损伤,也易于控制去骨量且不易损伤神经而造成不可逆的损害。而高速涡轮机因转速很高,术者不易控制,对周围组织损伤大;而传统的凿骨拔除法在拔除水平阻生牙难以定位,用力不当容易造成邻牙及周围组织损伤,产生较严重的并发症。

目前种植机拔牙存在的问题在于钻针速度慢,切割牙体组织时间较长,效率较低。而且,种植机系统的耗材价格相对较高,也阻碍了其在临床上的广泛使用。

示例:种植机应用于阻生智齿的拔除(图 7-7)

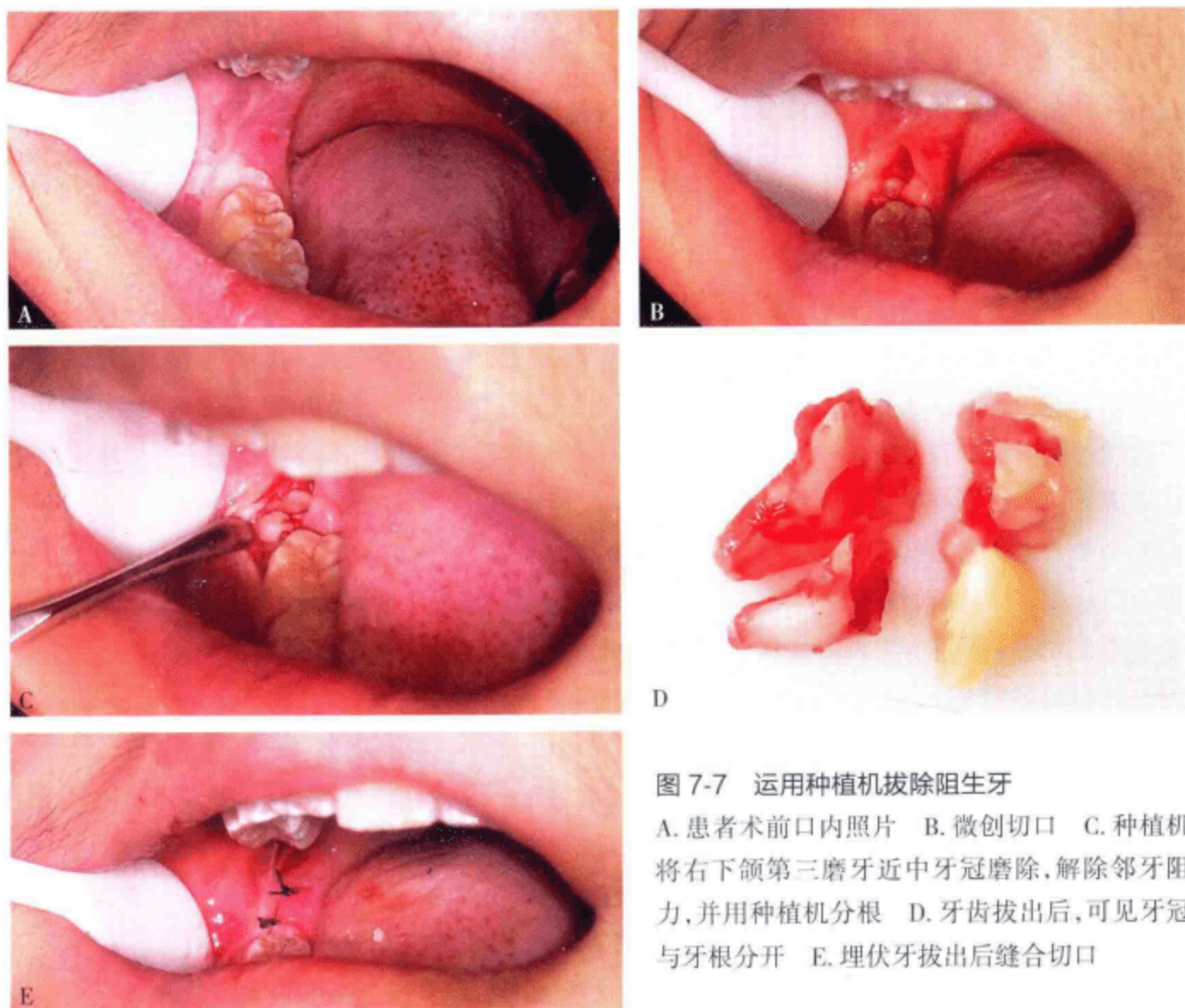


图 7-7 运用种植机拔除阻生牙

A. 患者术前口内照片 B. 微创切口 C. 种植机将右下颌第三磨牙近中牙冠磨除,解除邻牙阻力,并用种植机分根 D. 牙齿拔出后,可见牙冠与牙根分开 E. 埋伏牙拔出后缝合切口

第八章

行为医学在拔牙中的“微创”作用

行为医学是行为科学与医学相结合而发展起来的新兴的医学学科。它研究行为科学中与健康相关的知识和技术,并把这些知识和技术应用于疾病的预防、诊断、治疗、康复的学科领域。行为医学关注的重点是那些与人的健康关系密切的行为,从而指导人们树立健康行为,矫正异常行为,改变不合理的生活方式和不良习惯。健康行为指有利于身心健康的行为或生活习惯,是一种理想的行为理论模式。疾病的行为表现指患病后患者所具有的行为特性、所处的行为状态和所经历的行为过程。

医学模式的转变要求医务人员在诊治疾病的过程中,除了要从生物学角度外,还要从心理学、社会学的角度来考虑疾病和健康的问题。现代医学模式认为,作为医学研究对象的人,不仅是由各种器官组织构成的有机实体,而且是具有各种复杂心理活动的社会成员,一切不良精神刺激、不恰当的生活方式、行为与环境因素都可导致疾病的发生。口腔疾病的发生往往会导致患者正常社会心理的改变,形成不恰当的生活方式及行为,因此,了解患者的社会角色、心理状态,了解牙科治疗的心理学和行为医学是牙科医师成功进行牙科治疗的重要因素之一。

口腔科所接触的大量患者中,绝大多数在治疗过程中能与医护人员建立良好的医患关系。然而,偶尔也会接触到所谓比较“麻烦”的患者,如有的患者莫名其妙地向医护人员发脾气、吵架或抱怨不停等。在过去很多时候,医护人员总想尽可能避免接诊这类患者,若无法避免,则可能在诊疗过程中与患者发生争执。随着社会的发展,特别是在信息化、高科技化和全球经济一体化的潮流下,个人、家庭的生活及生态环境都发生了巨大变化,人们都在重视个人心理是否健康这一关乎个人言行有否悖于常理的问题。人群中需要心理援助的人数也在不断增加。理所当然,作为门诊口腔科医师,应该观察及注意到一些行为异常、心理不健康的患者,注意接诊及处理患者的方式方法。不仅为患者解除病痛,同时也可避免一些可能发生的医患纠纷(Srivastava 2013)。

口腔科所接触的患者中,部分是患有“牙科畏惧症”(dental fear and anxiety or symptom of dental fear)的,他们害怕疼痛,又把口腔科与疼痛相关联而产生对口腔科的畏惧。调查表明,约有80%以上的人对口腔科怀有不同程度的害怕和紧张心理,约有5%~14%的人由于害怕甚至回避口腔疾病的治疗(Uraz A 2013)。国内外学者的研究结果提示牙科焦虑症的形成因素为:①医源性创伤;②社会因素;③个体素质。另外,女性更易紧张,与教育水平和自我抑制力有关。社会心理因素对于口腔疾病的治疗和预后都会带来影响。国内外的调查研究表明,大多数口腔疾病患者在接受口腔治疗时都有一定的焦虑情绪,这种焦虑心理不但会降低诊疗质量和医师的工作

效率,有时还会造成原有的系统性疾病的加重,如高血压、心脏病等心血管疾病的症状加重,甚至威胁患者的生命安全,增加治疗的危险。这就是所谓的“牙科焦虑症”,即口腔疾病患者对口腔科诊疗特有的忧虑紧张或害怕的心理,以及在行为上表现出来的敏感性增高、耐受性降低甚至躲避治疗的现象。牙科焦虑症的存在对口腔疾病的早期诊断,治疗和预后都有不同的影响。牙科焦虑症在临床的发生率国外报道在 40% 左右,国内报道在 14.2% 左右,对于牙科焦虑症的研究国外起步较早,在 1995 年,英国就成立了牙科焦虑恐惧协会,同年又成立了牙科焦虑恐惧治疗中心。近年来,国内学者也开始对牙科焦虑症给予关注与研究。牙科焦虑症是患者接受口腔治疗的一种心理障碍,影响口腔疾病的治疗效果,严重者会损害患者的口腔健康与身心健康。

作为新时代的牙科医师,应当合理利用行为医学,采取一系列方法来减轻患者的牙科畏惧心理,如操作前后对患者耐心解释,操作时尽量遵循微创原则,避开不良刺激,或操作过程中使用氧化亚氮镇静等。

第九章

总结和展望

外科微创拔牙技术主要是依赖微动力和部分特殊器械,尽量减少去骨,加大牙体组织切割量。微创的方法能准确去骨,精确控制切削的方向和范围,并可在牙的各部位任意分割牙体,准确地去除阻力;不仅去骨范围可控,而且去骨量也尽量减少,避免牙槽突高度的降低,有利于后期种植修复,减少机械性损伤,从而周围组织术后反应轻,最大限度减少并发症,提高患者满意度。

在临床实际操作中,要求根据不同人群及不同牙位,选择最适合的器械、最适宜的麻醉方法、创伤最小的手术入路及牙拔除方法,更好地保存牙龈乳头和牙槽骨,以达到将创伤及并发症降到最小的目的。

这其中有些问题仍需重视:切口的大小并不与创伤程度的大小成绝对的相关性;微创不仅仅在于解剖学上的微创,更涵盖了功能学、全身状况、整体预后等因素;某一患者是否适合外科微创拔牙手术,并非单由疾病种类决定,更要考虑病情的进展、术中可能遇到的问题以及患者的自身条件。

因此,外科微创拔牙与其说是一门技术,不如说是一个理念。它要求临床操作医师在手术前、手术中和手术后都要将这个理念贯彻始终。

在我国,微创拔牙现在还不普遍,主要以传统拔牙为主,而在美国,超过60%的患者选择微创拔牙。我们相信随着口腔外科微创理念的不断发展,牙拔除技术和器械的不断革新,患者对于医师的要求也会越来越高,微创拔牙术越来越为广大口腔医师和患者所接受,是口腔科拔牙技术的发展趋势。