



高端班密训题

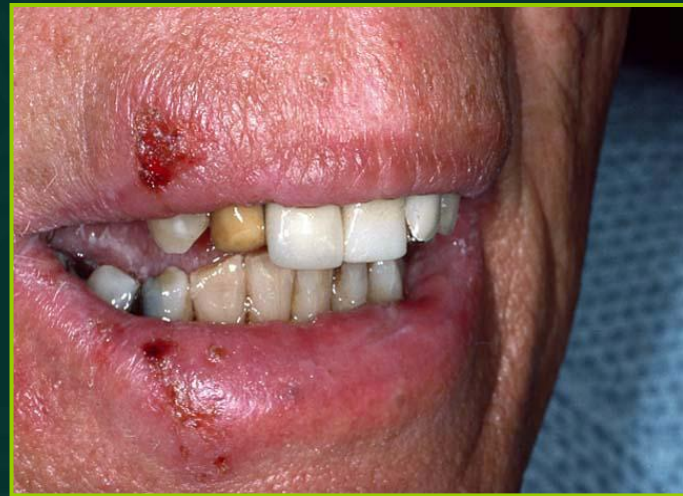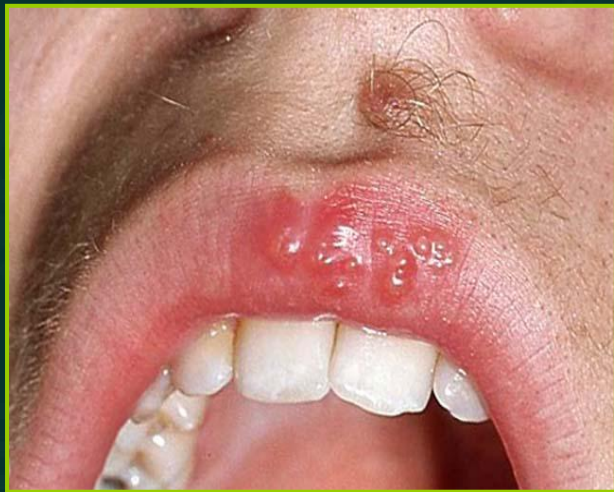《口腔黏膜病学》

----- 蛔蛔老

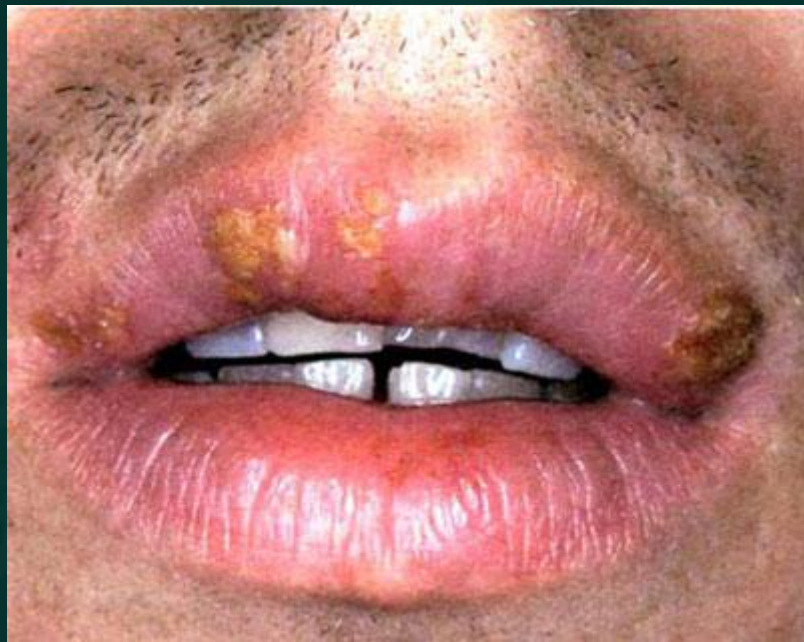师



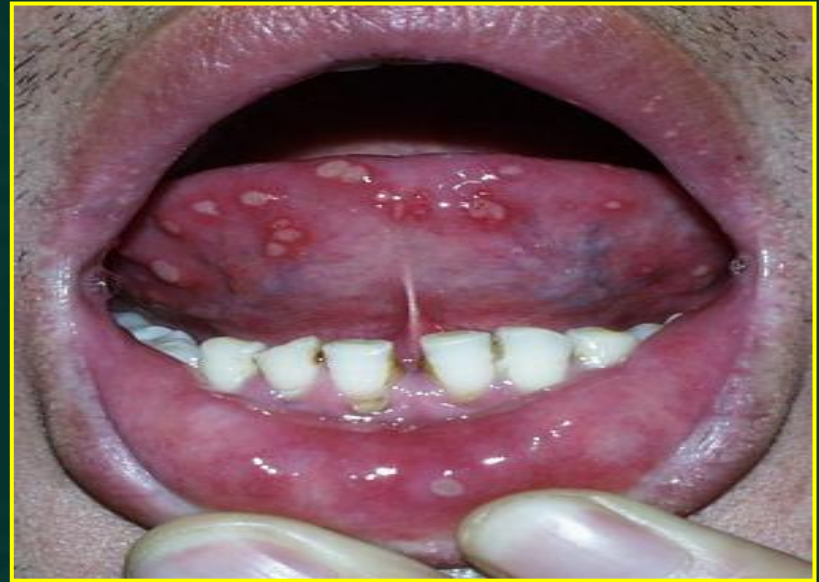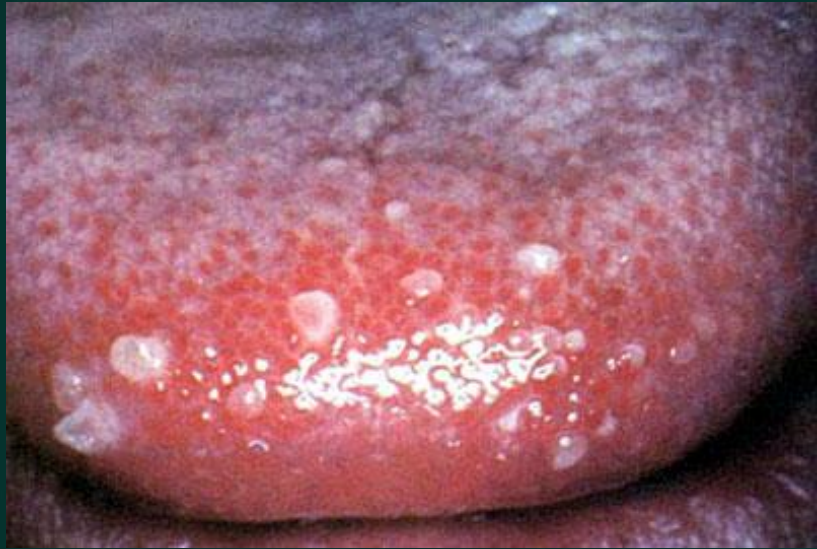口腔单纯疱疹



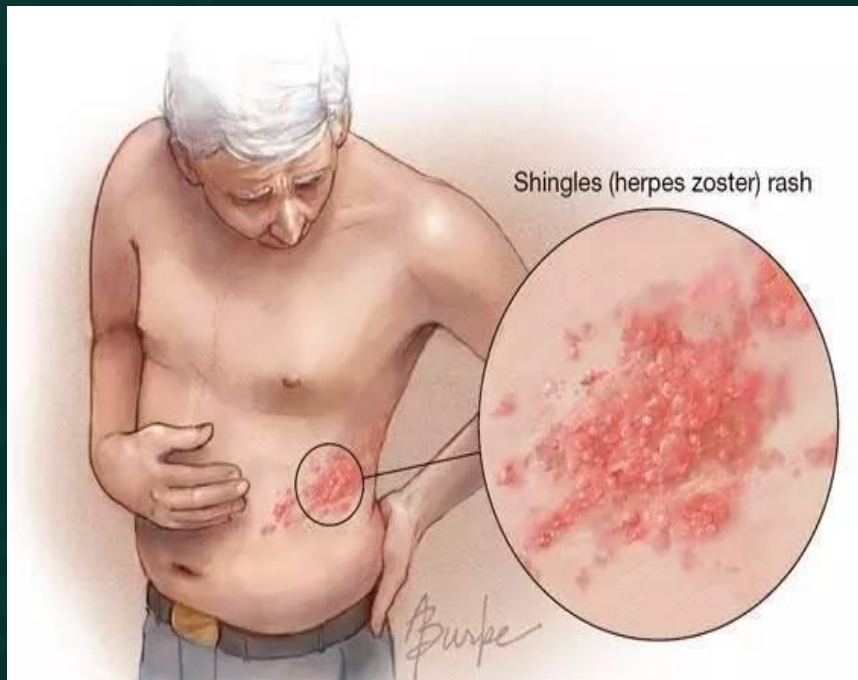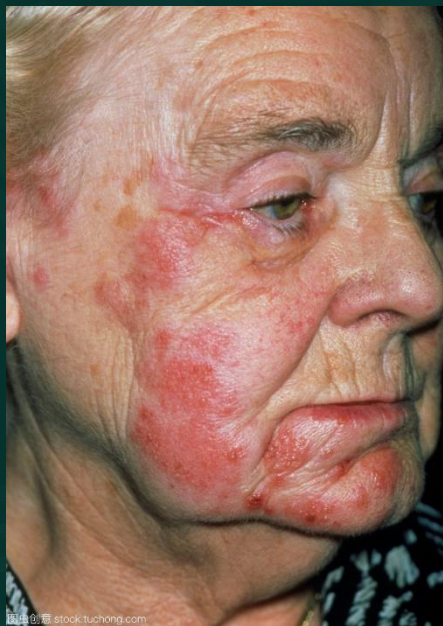2.复发性疱疹性口炎



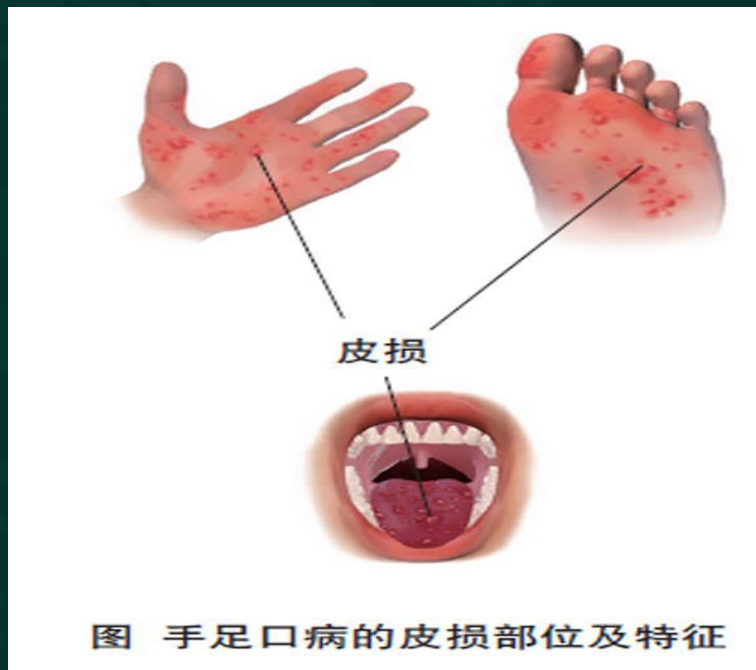疱疹性龈口炎与口炎型口疮的区别



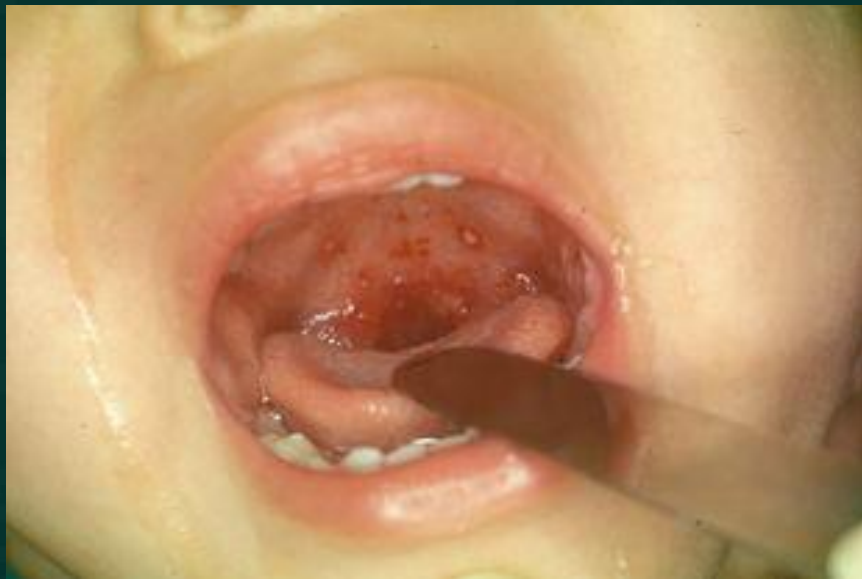2.三叉神经带状疱疹 (助理不考) (夏秋季节)



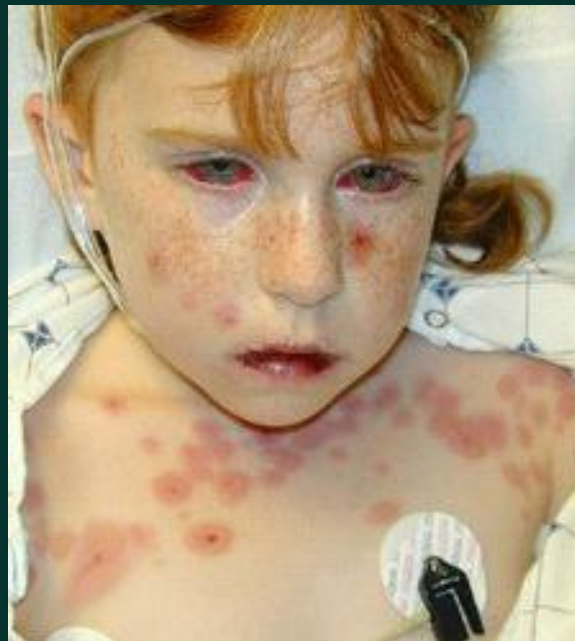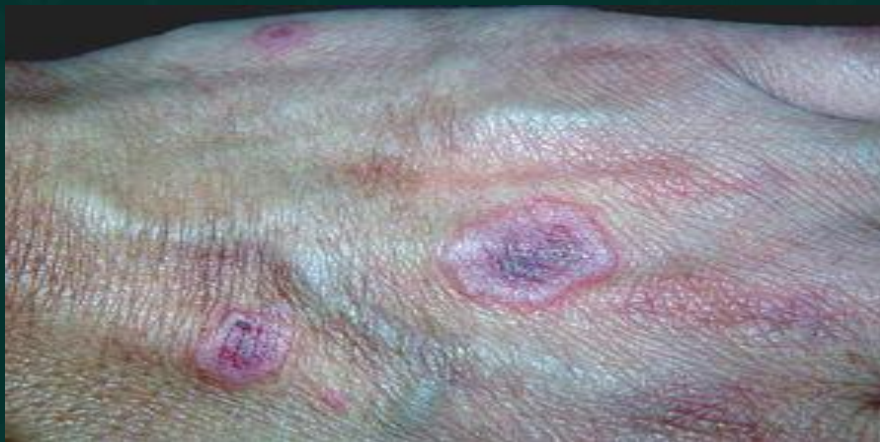3.手足口病（助理不考）（夏秋季节）



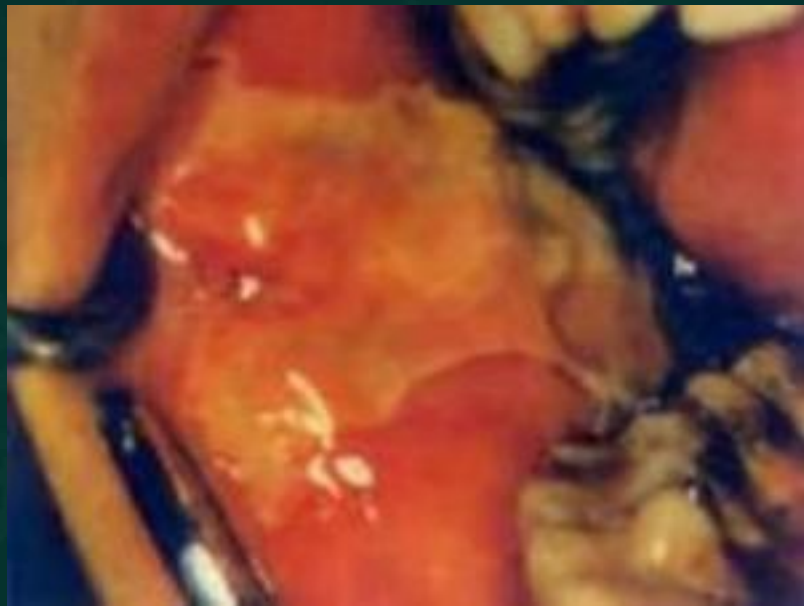4. 疱疹性咽峡炎 (夏秋季节)



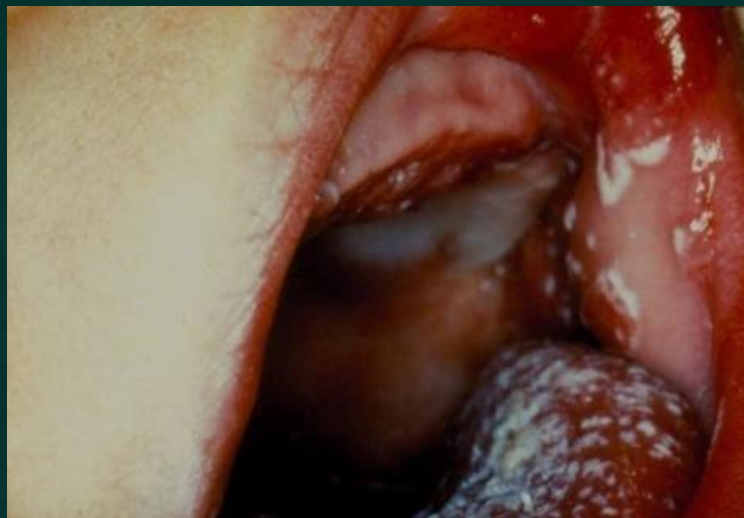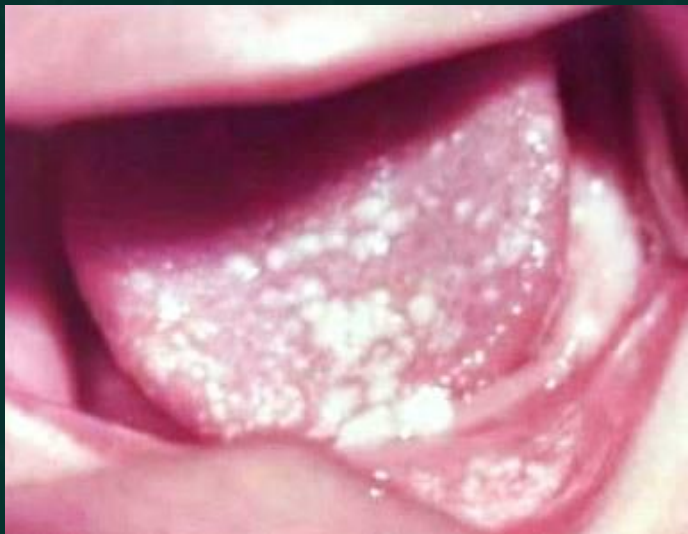5.多形性红斑 (变态反应性疾病)



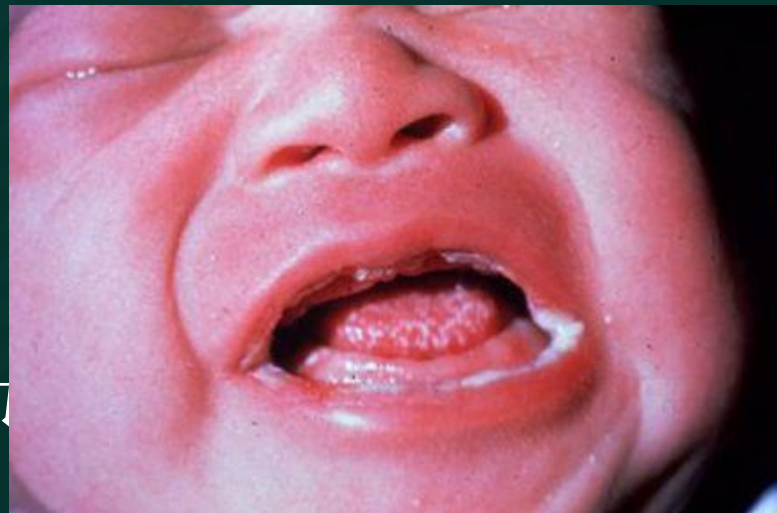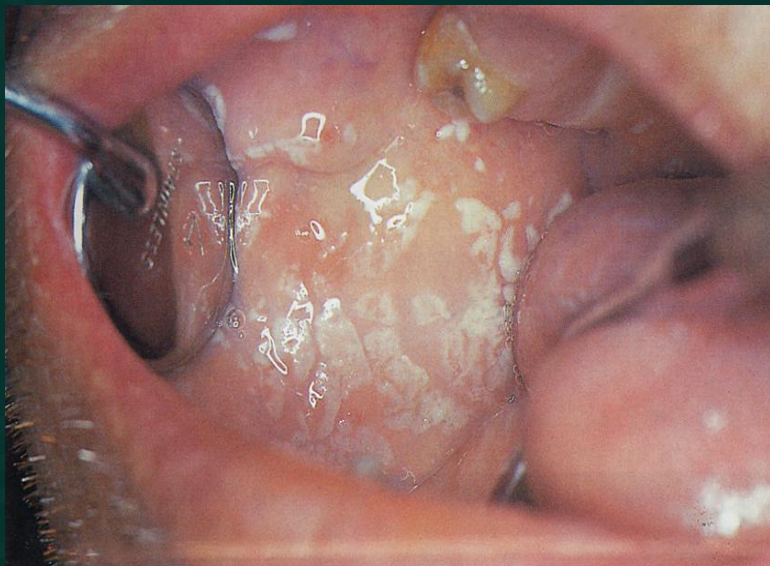
球菌性口炎（助理不考）



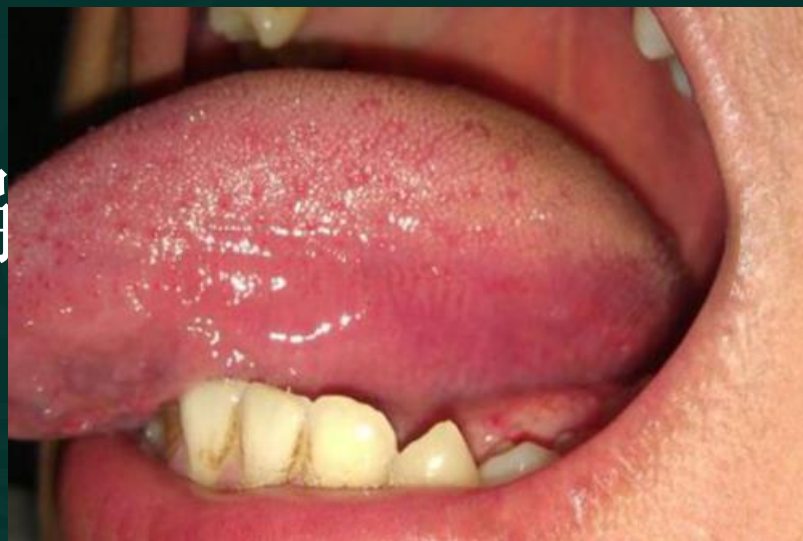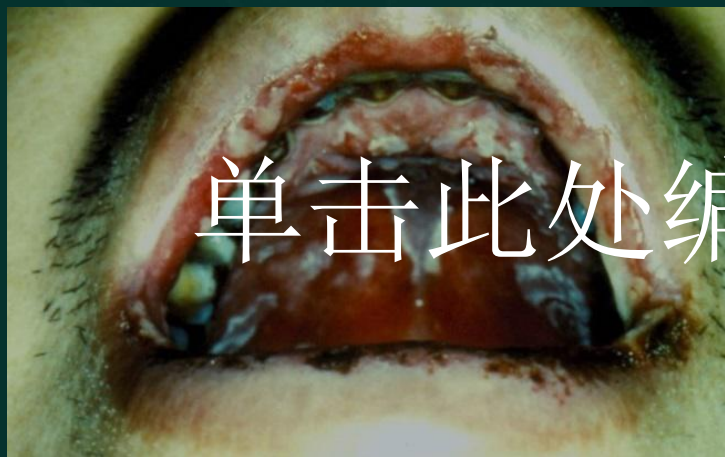急性假膜性



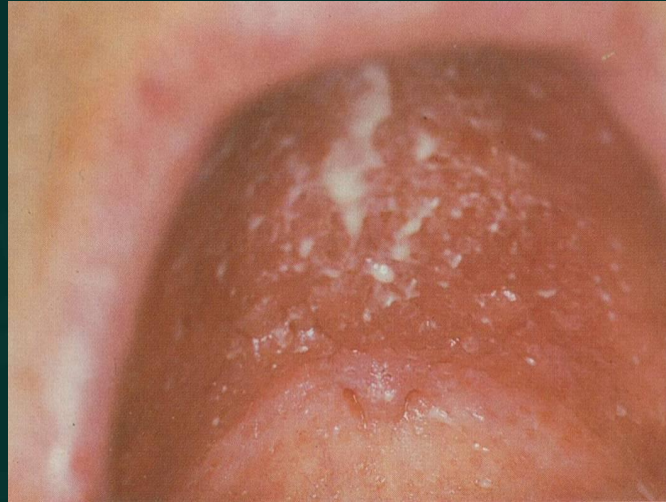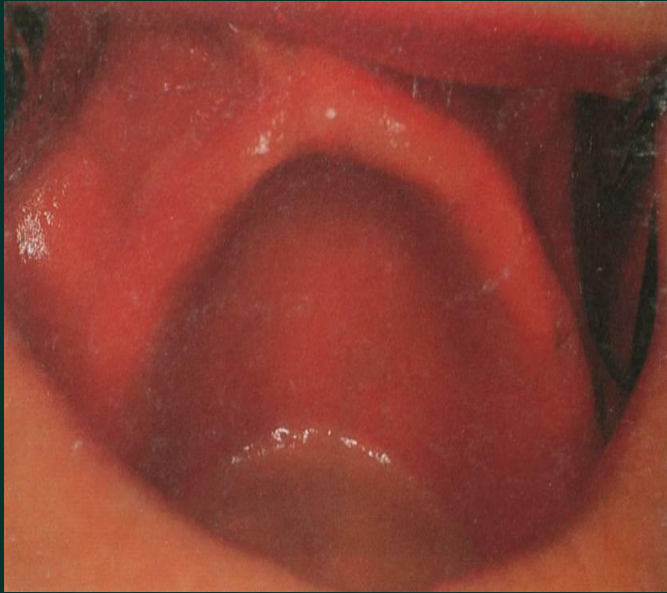
急性假膜性



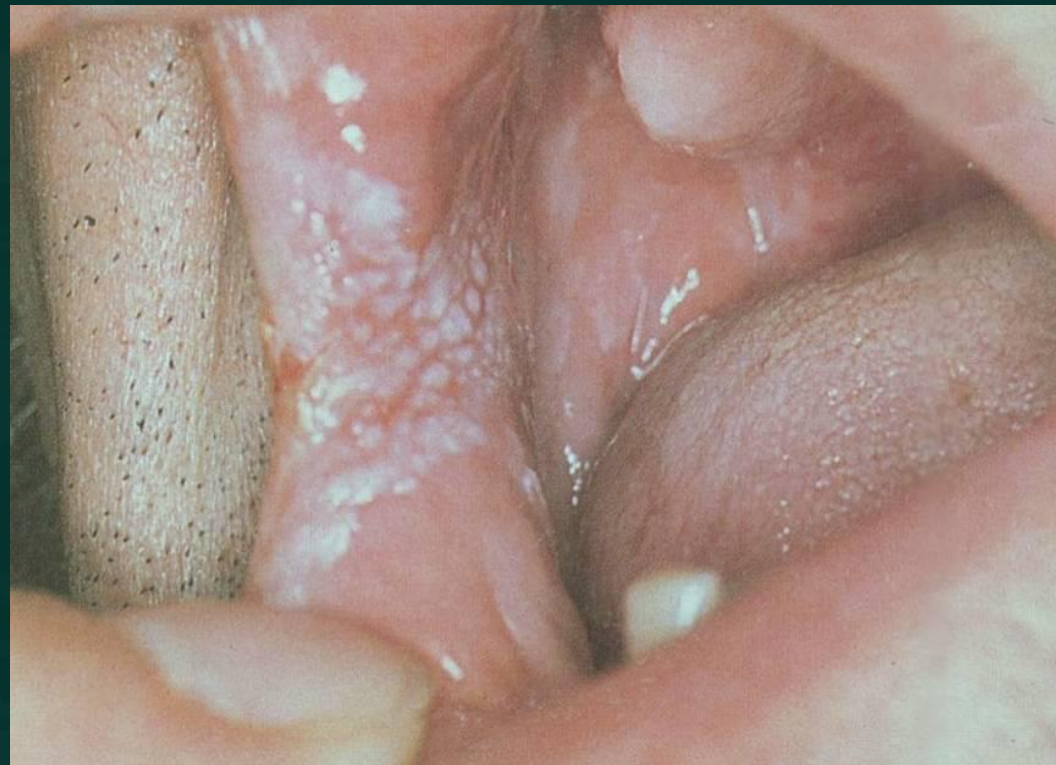急性红斑型



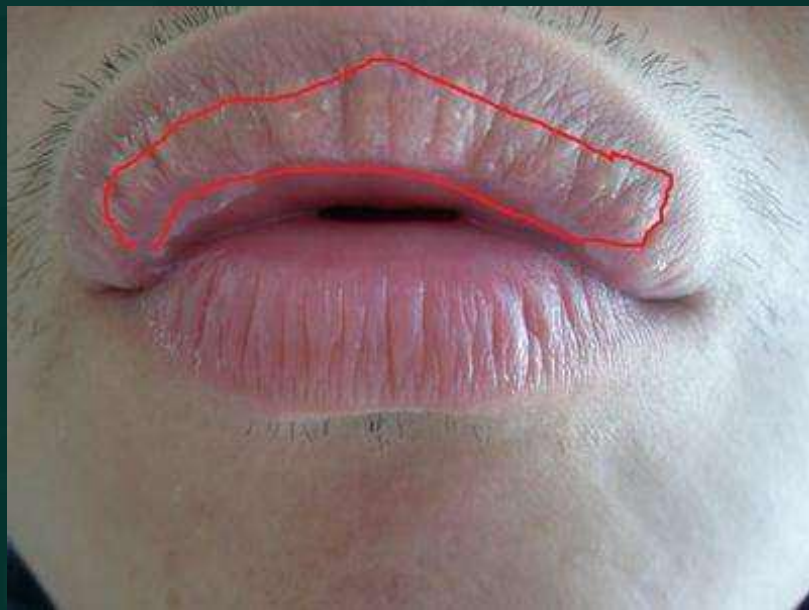
慢性红斑型



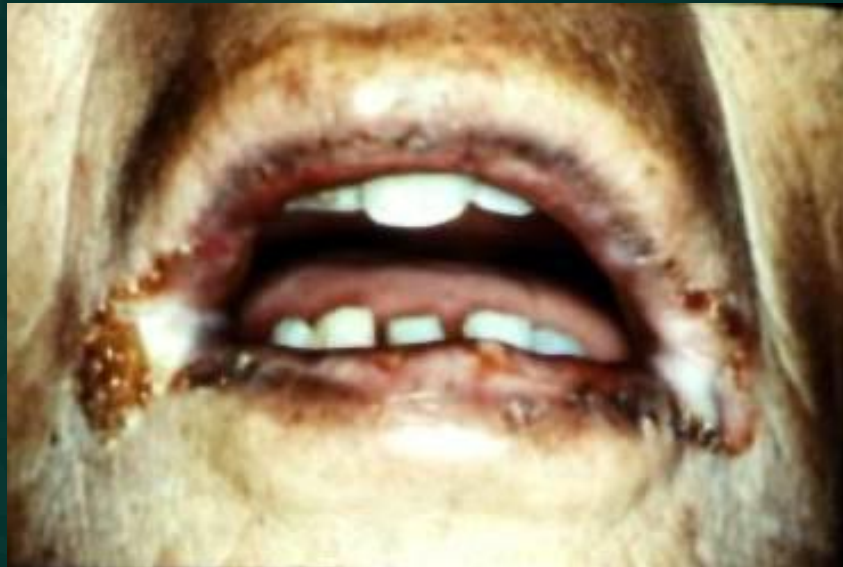慢性增殖型



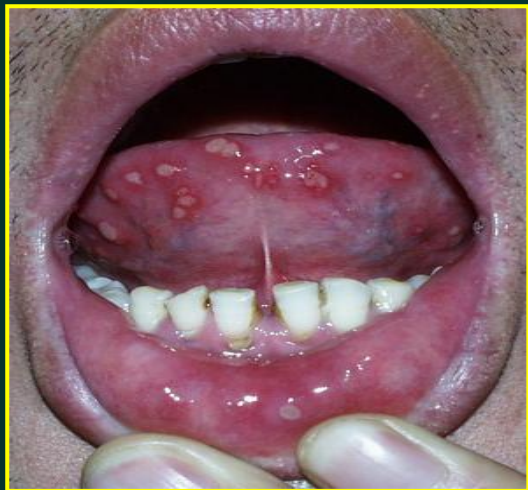念珠菌性唇炎



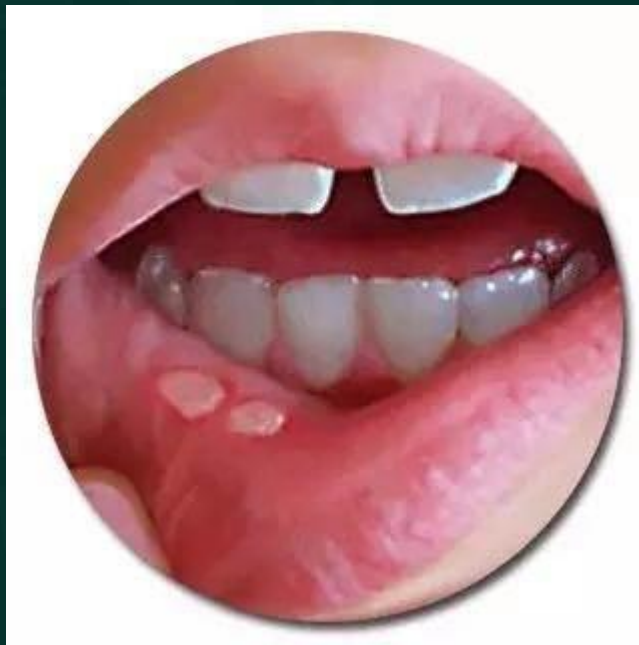念珠菌口角炎



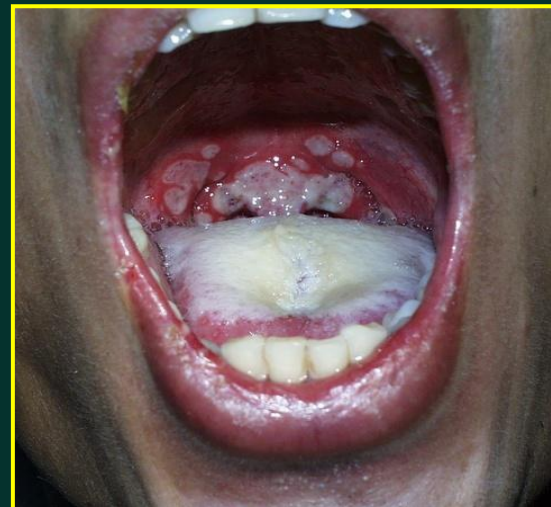口炎型口疮



轻型口疮



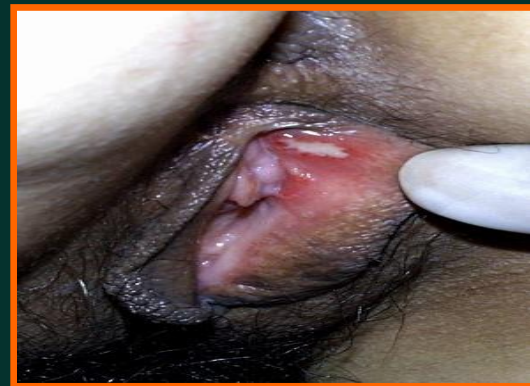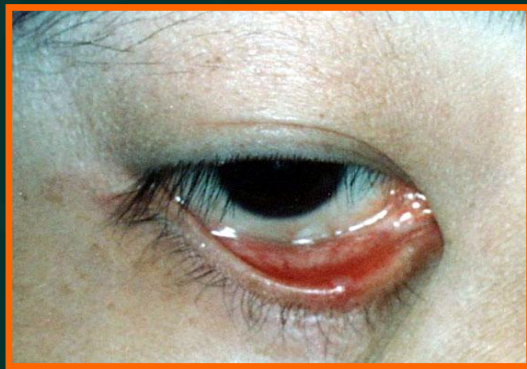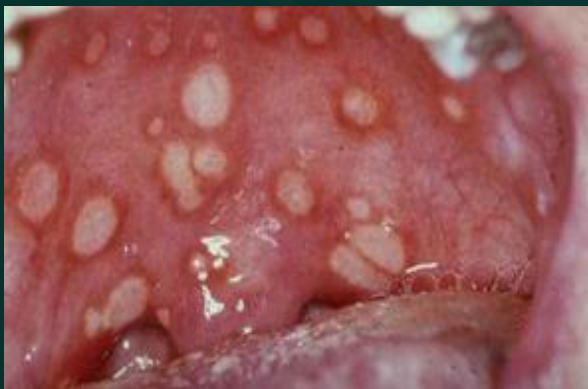腺周口疮



白塞病 (Behcet' s disease) (全身免疫系统疾病)

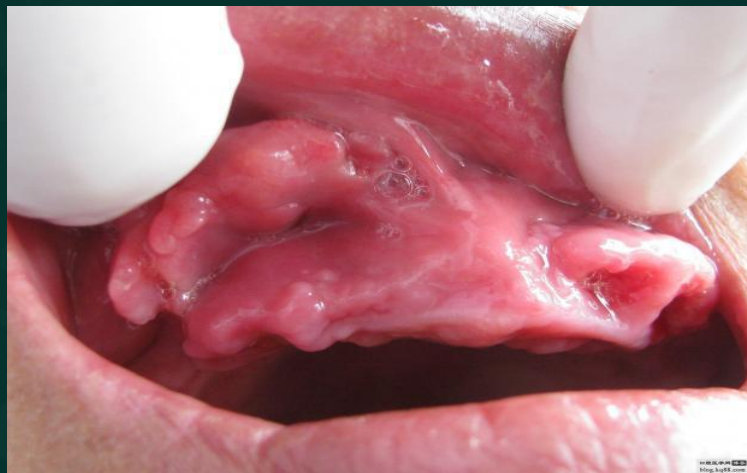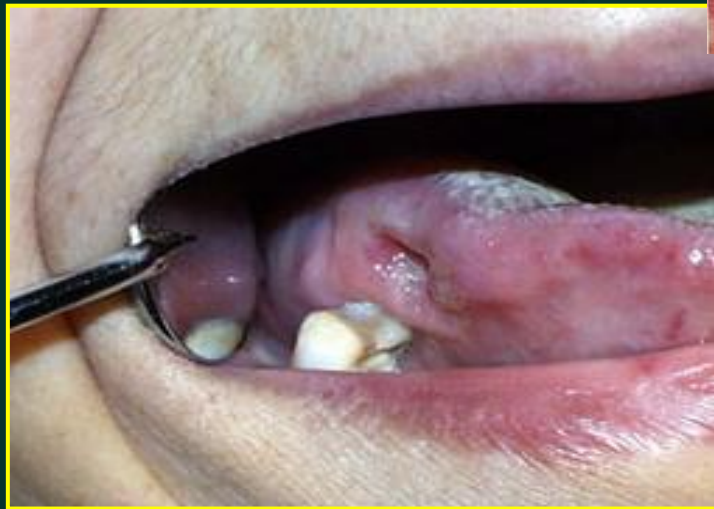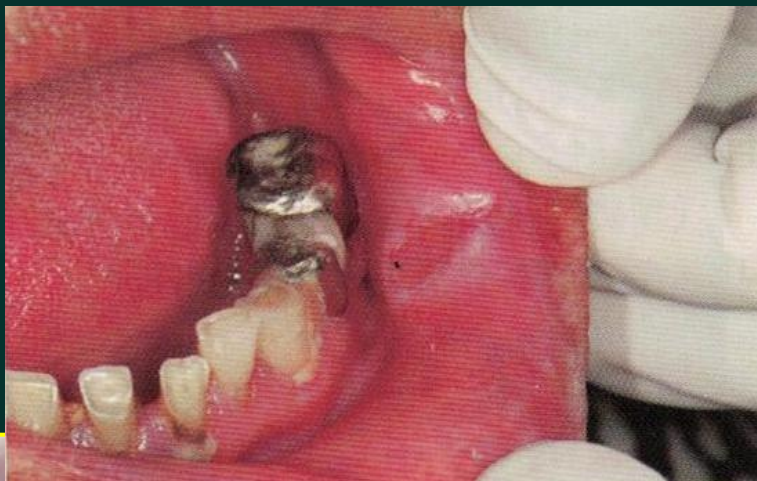又称口、眼、生殖器三联征

皮肤：结节性红斑、毛囊炎及针刺反应阳性

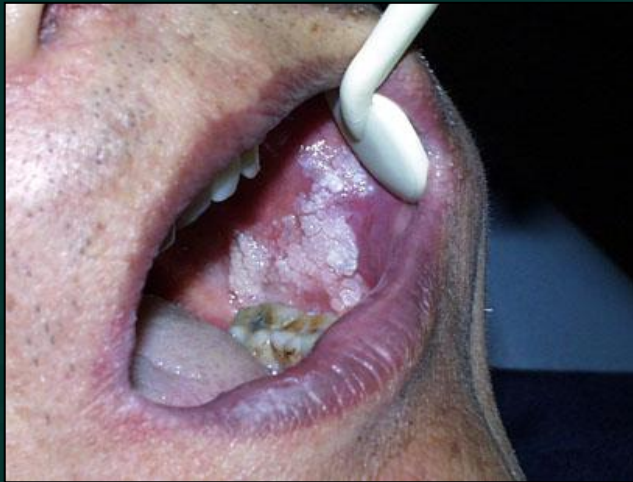

创伤性溃疡：

烟烟老师

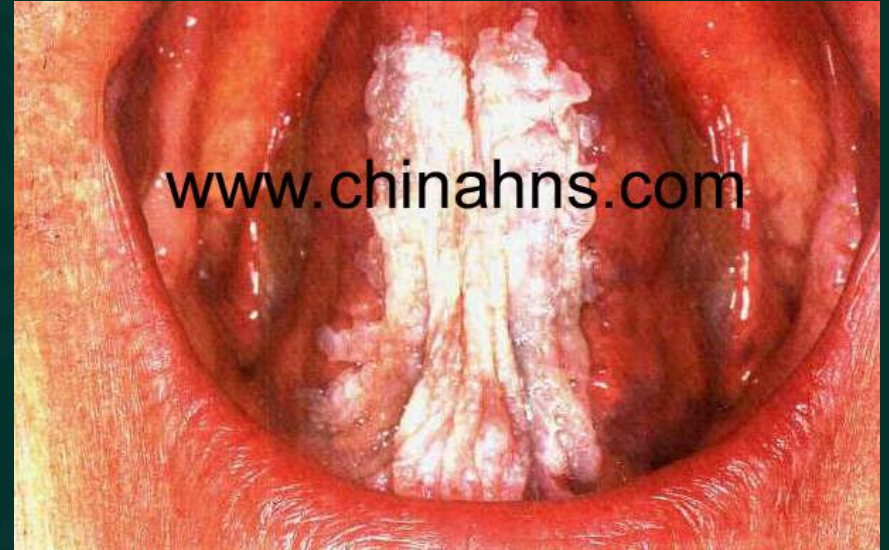
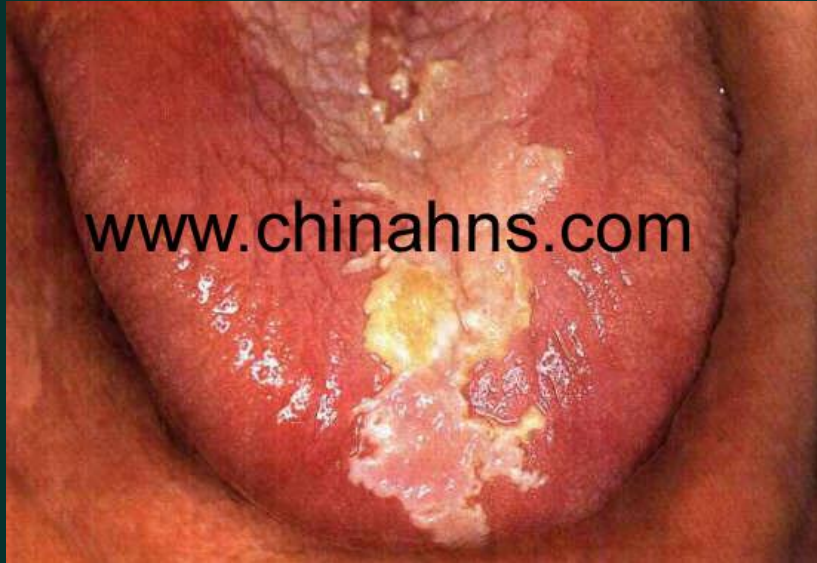
口腔白斑病 (OLK)

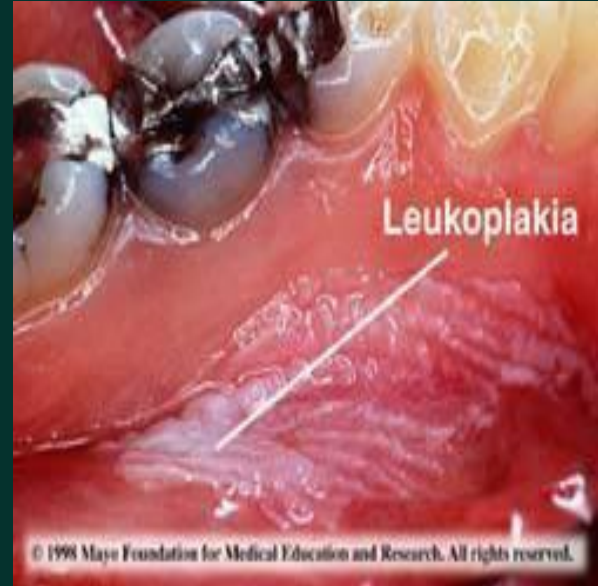
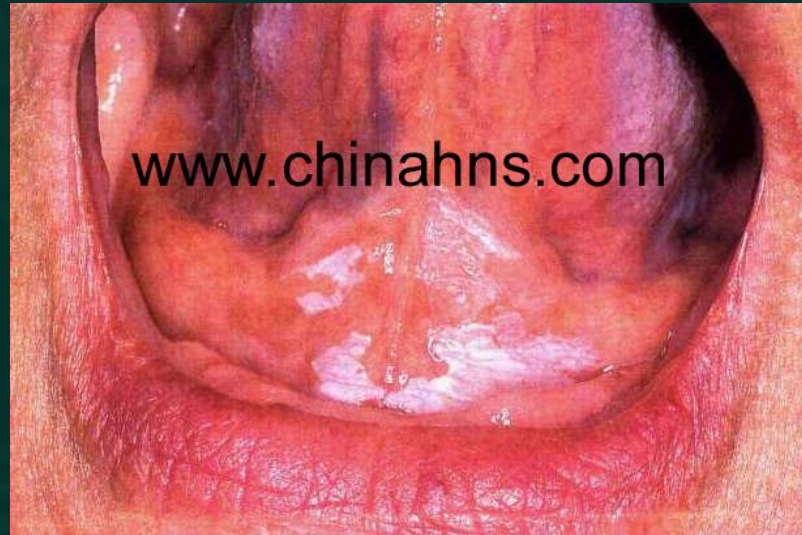

疣状型

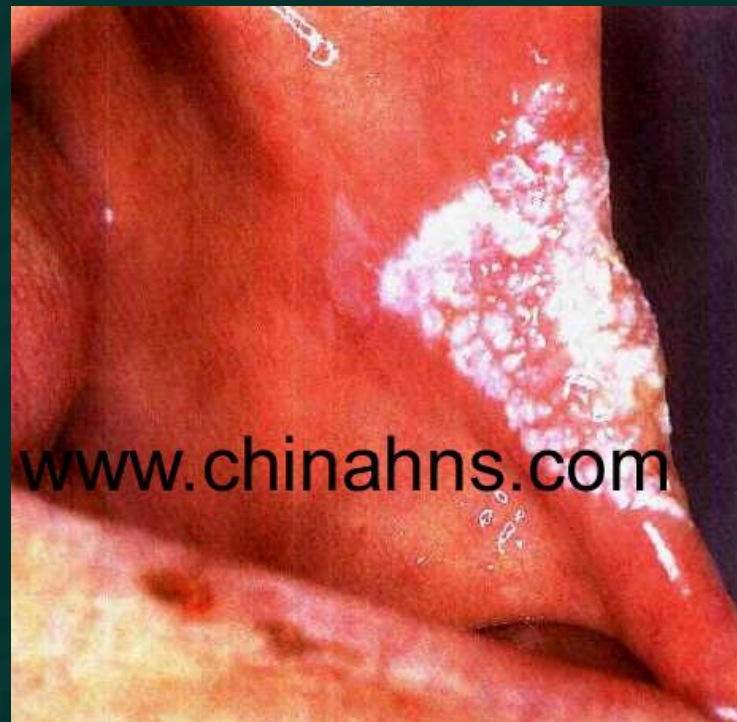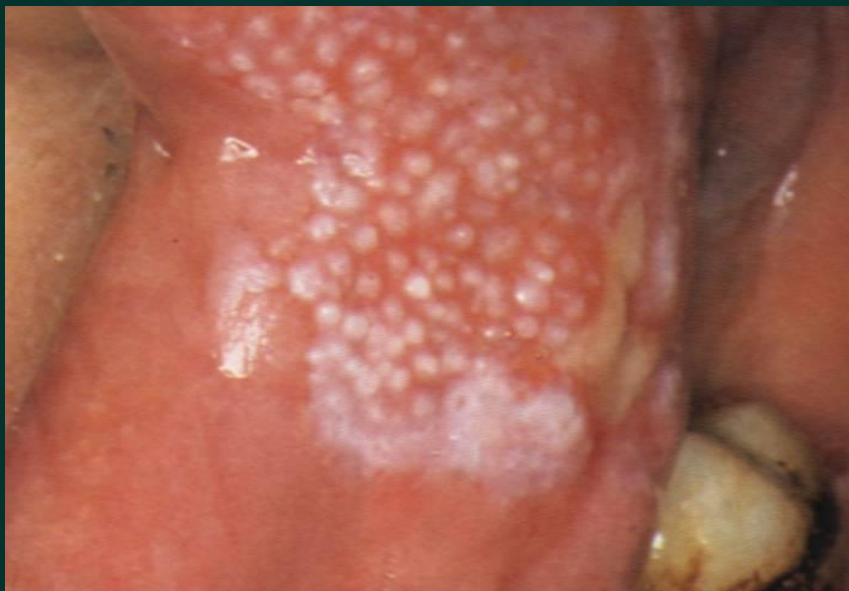斑块型

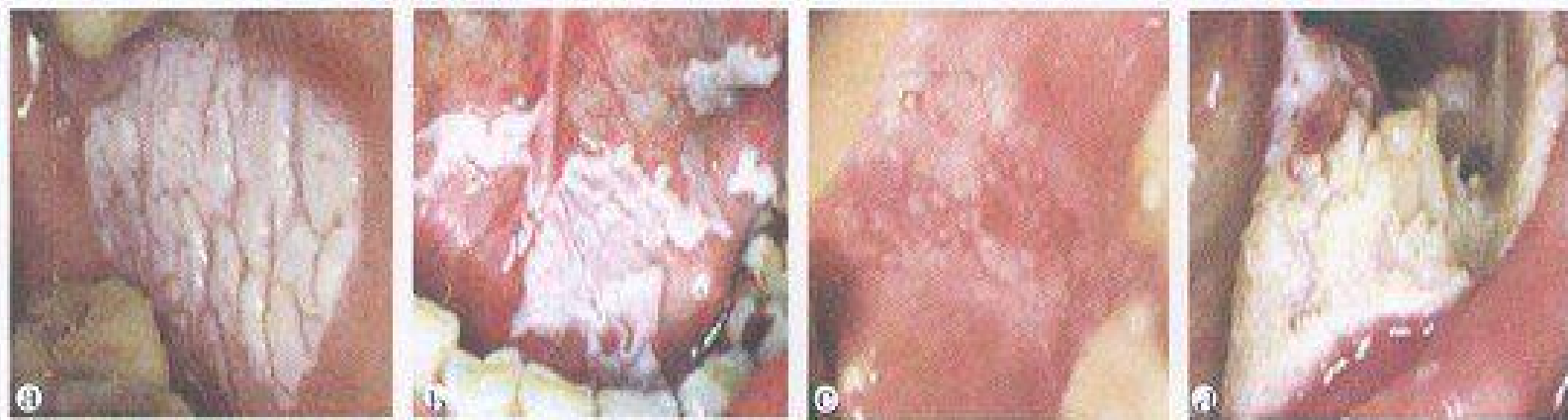

皱纹纸状



颗粒型

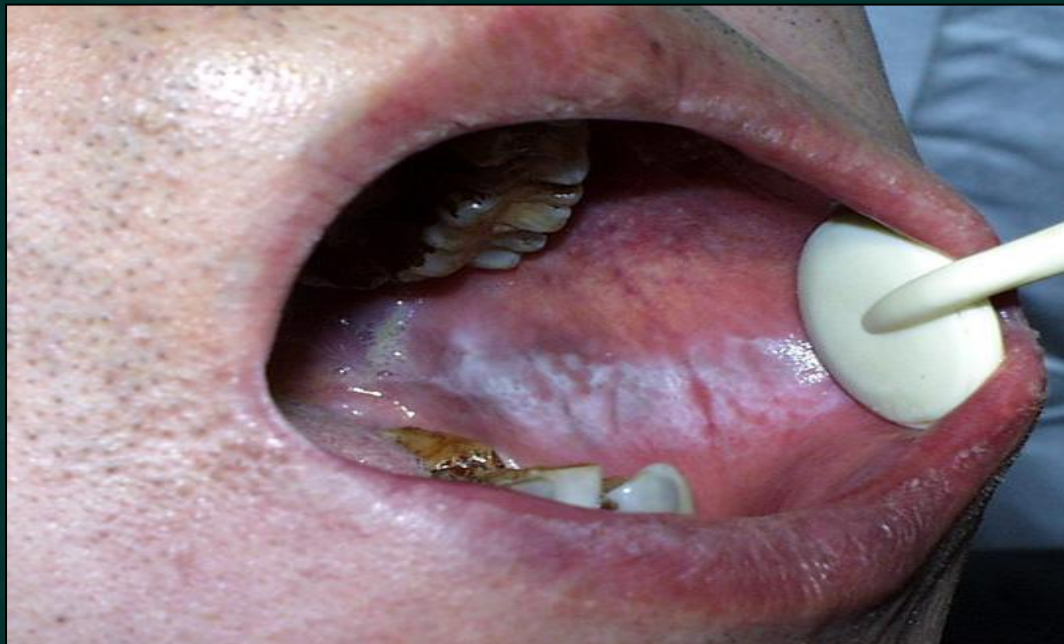



(a)斑块状 (b)皱纹纸状 (c)颗粒状 (d)疣状

图1 不同类型口腔黏膜白斑

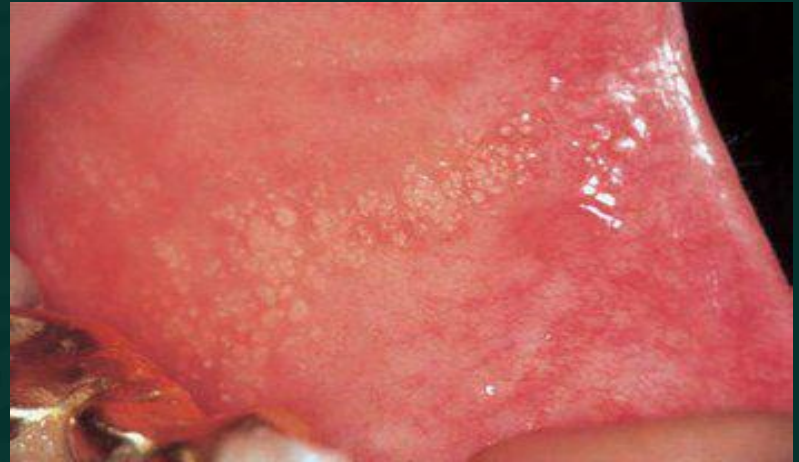白色水肿



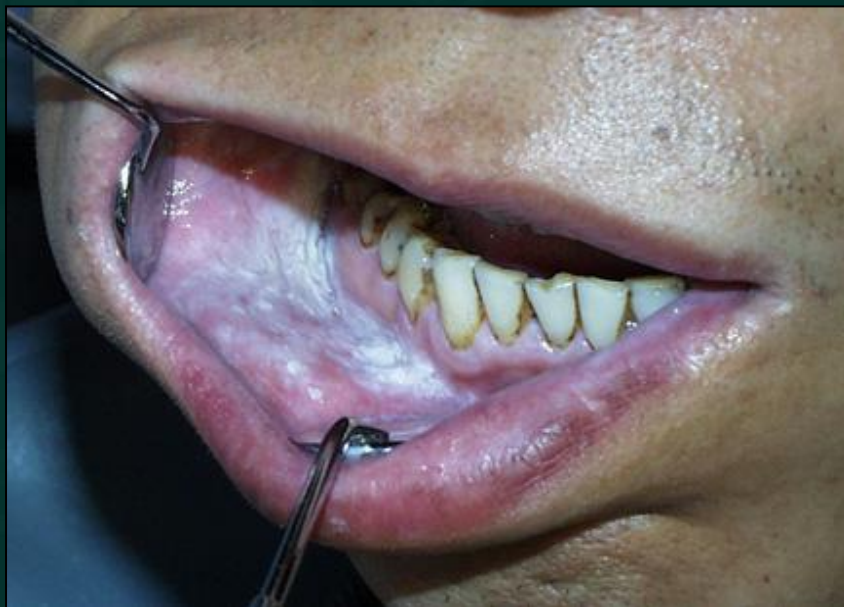异位皮脂腺：（迷脂症）（又叫福代斯斑，Fordyce spot）

颊部及唇部，偶尔也可出现在腭、龈、舌黏膜。

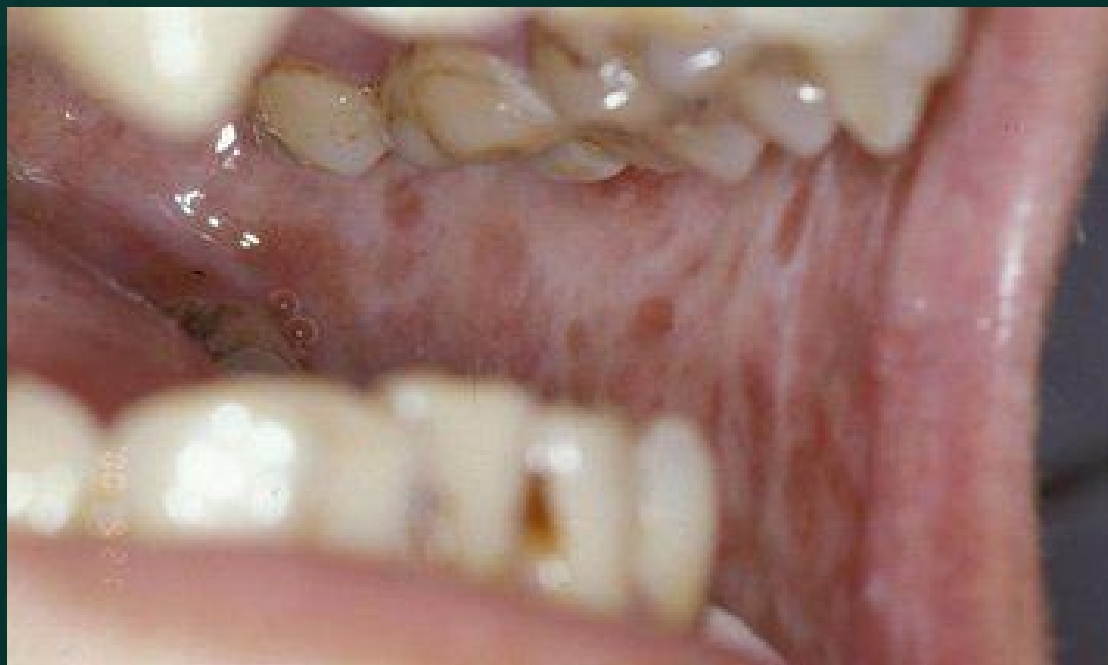针头至粟粒大小的淡黄色小斑点及小的丘疹，触之有粗糙感。



白色海绵状斑痣（白皱褶病）



黏膜下纤维化:



梅毒黏膜斑：

二期梅毒 “梅毒斑”

皮肤梅毒疹——玫瑰疹

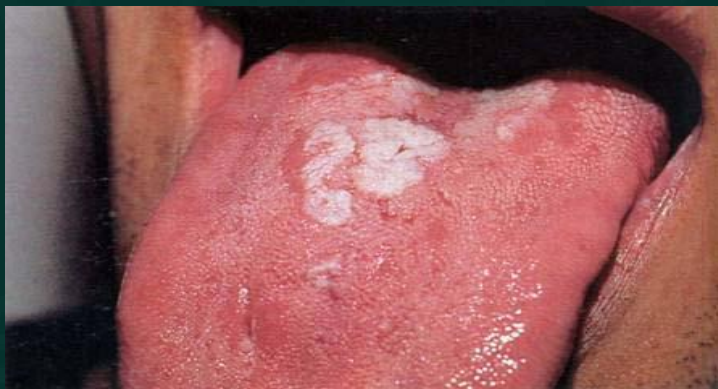
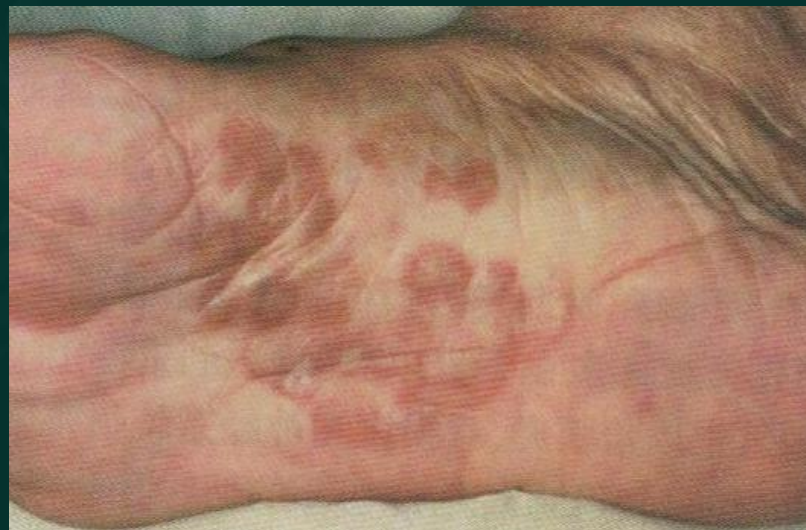
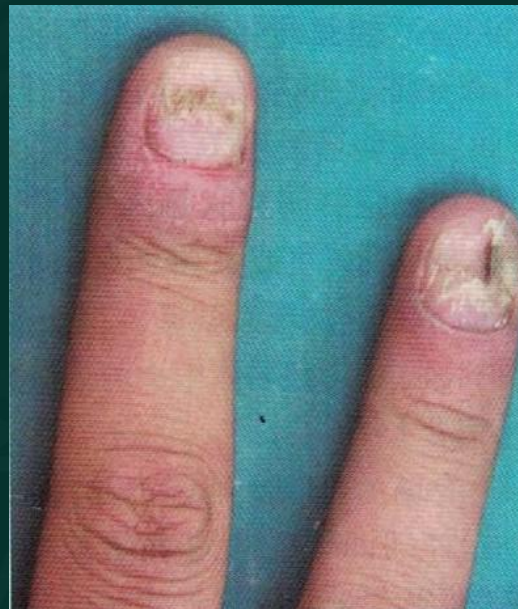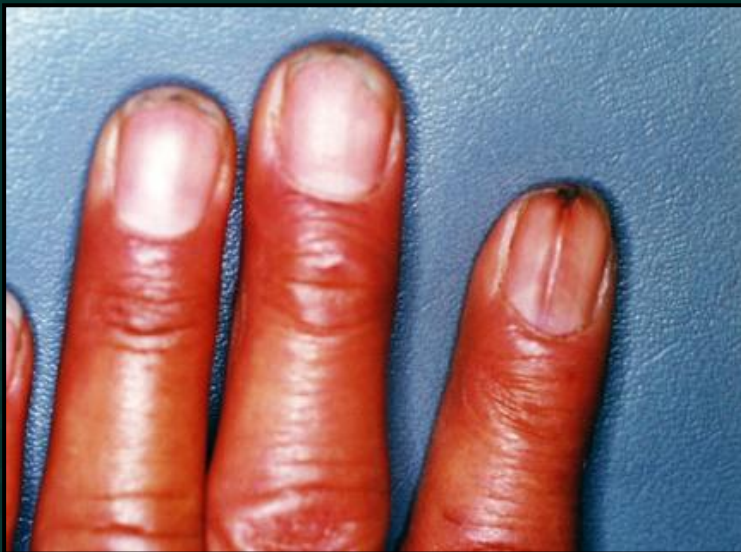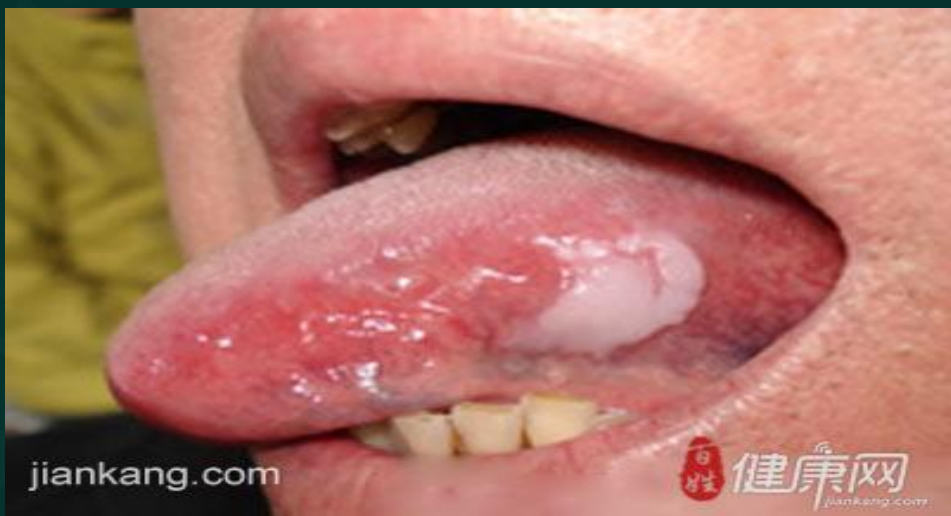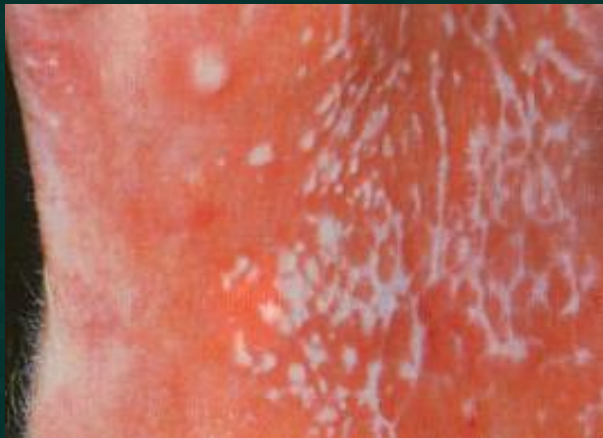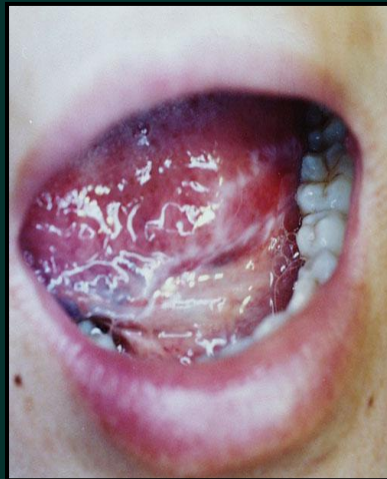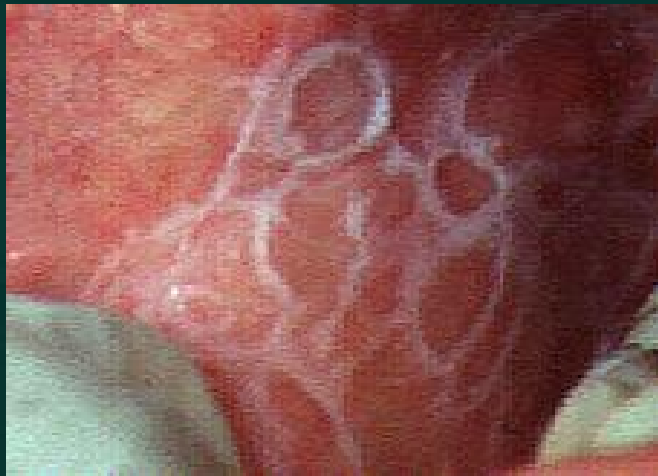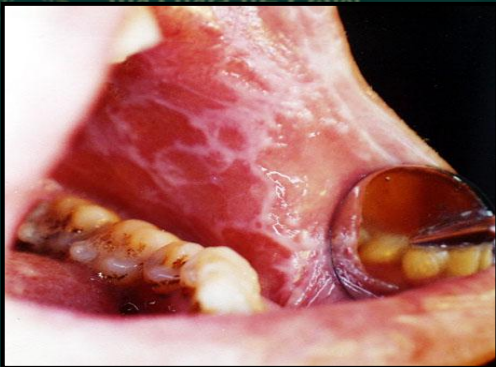图15 二期梅毒，黏膜斑白灰色的丘疹和斑块可出现在舌或其他黏膜的表面。



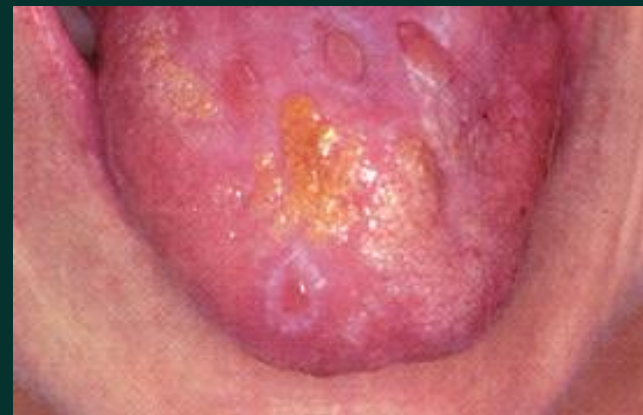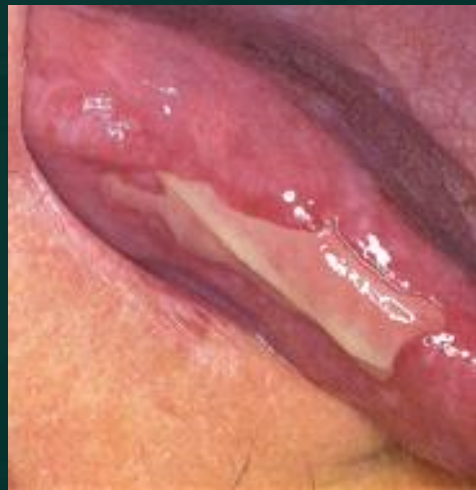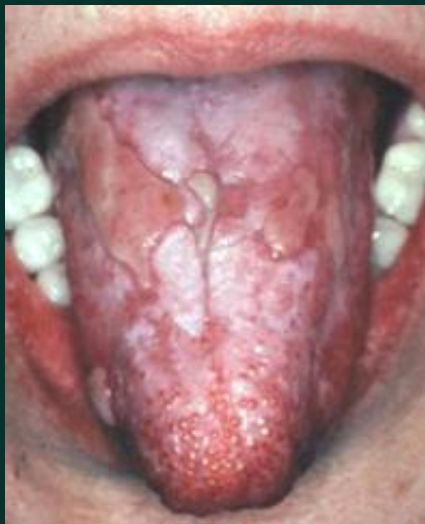指（趾）甲损害：

红色针尖样小点、指甲纵嵴



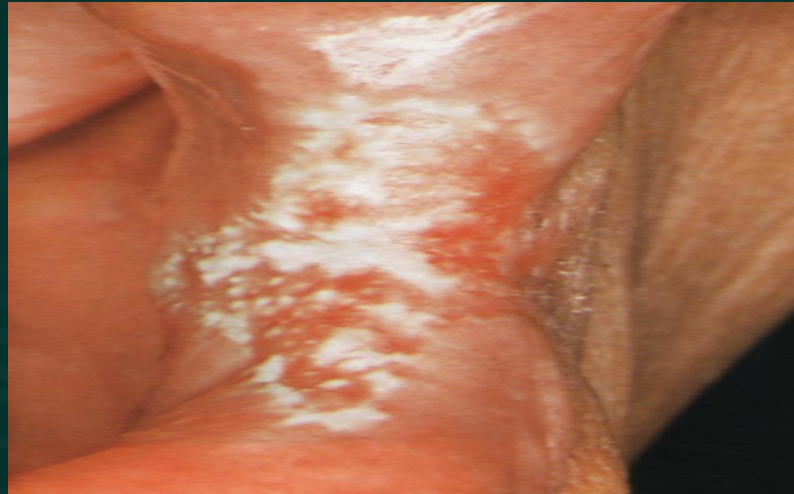
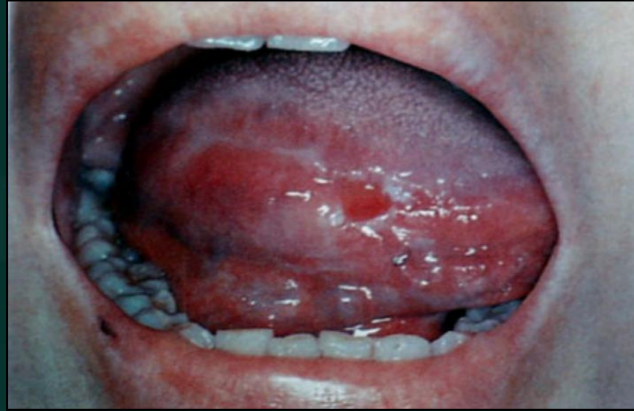
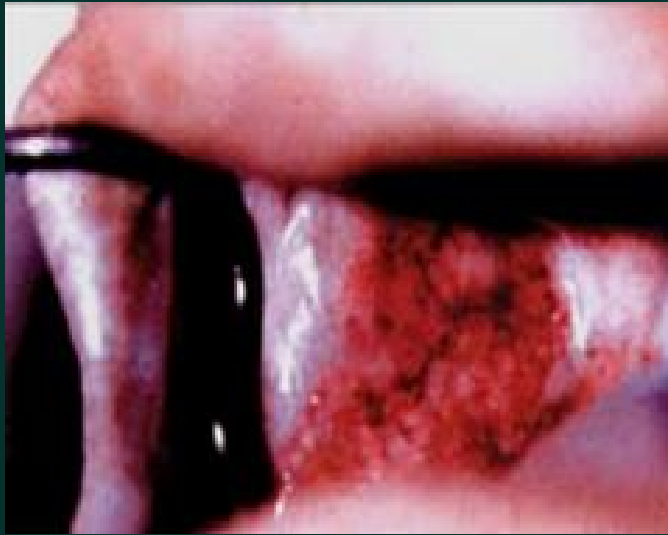扁平苔藓(水疱型)

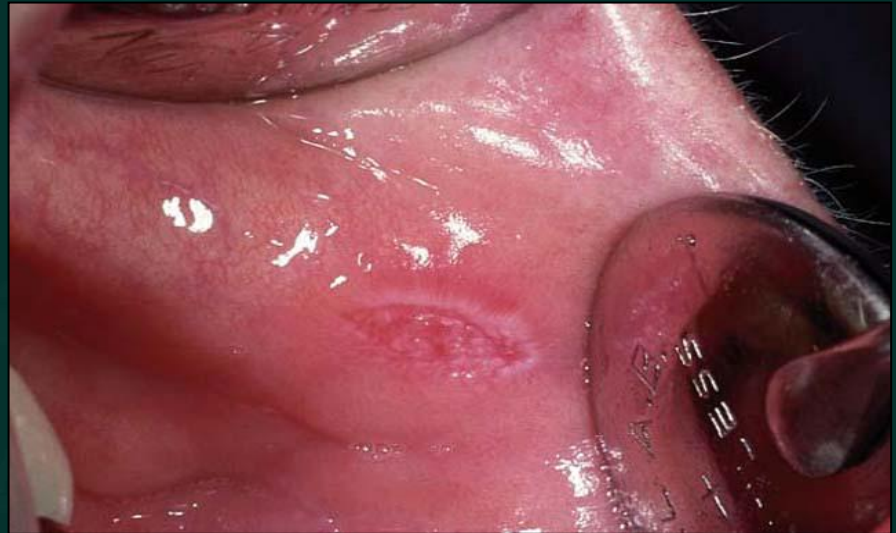
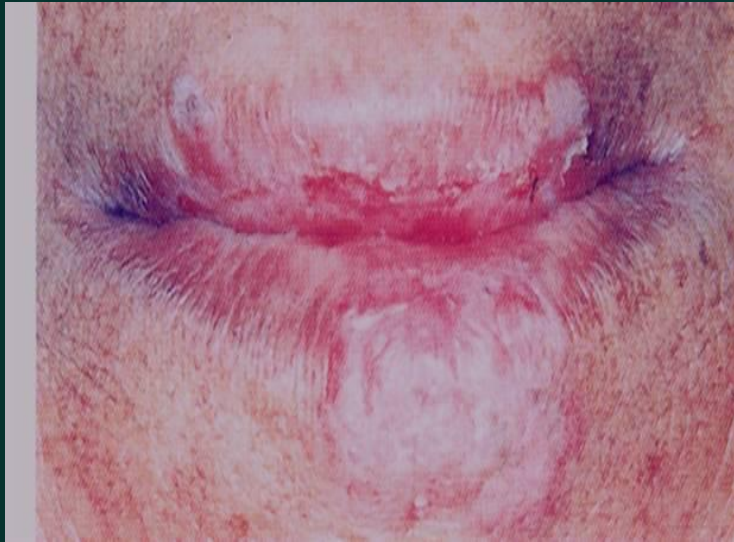
红斑

烟烟老师

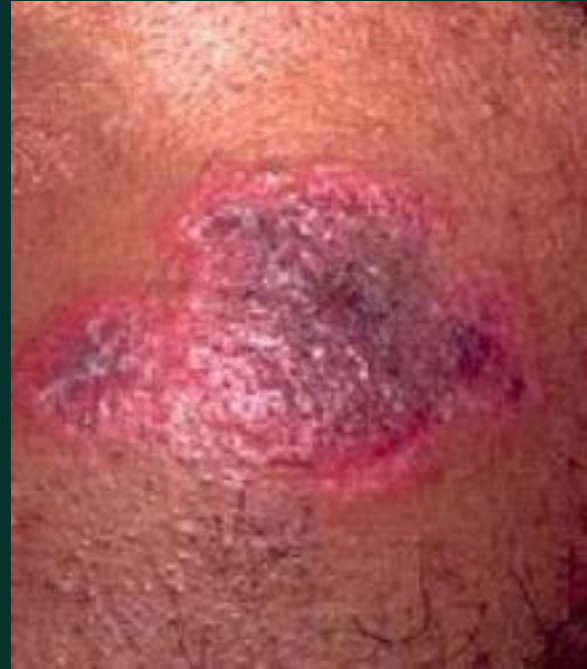
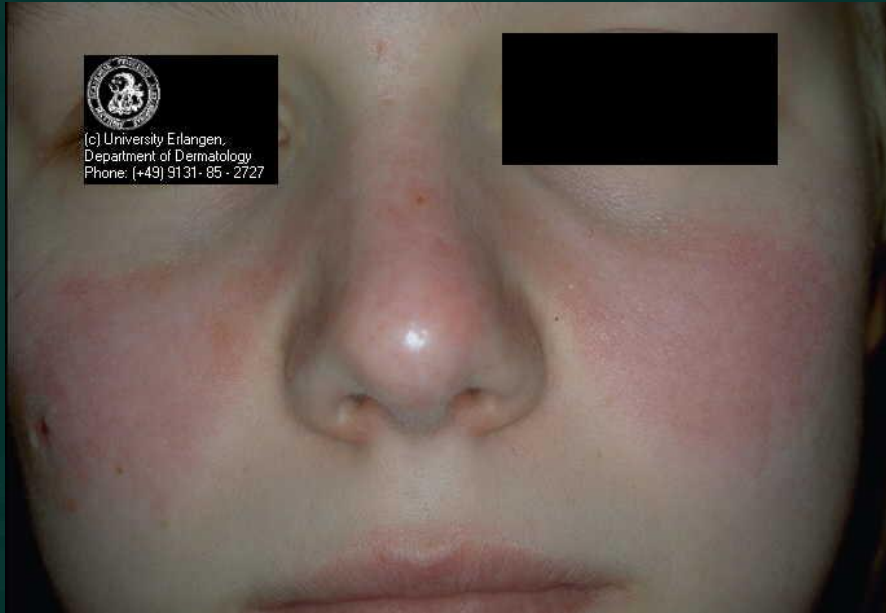
慢性盘状红斑狼疮 (DLE)



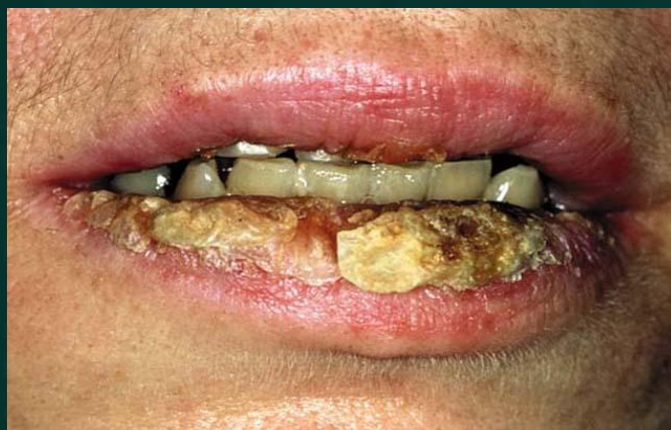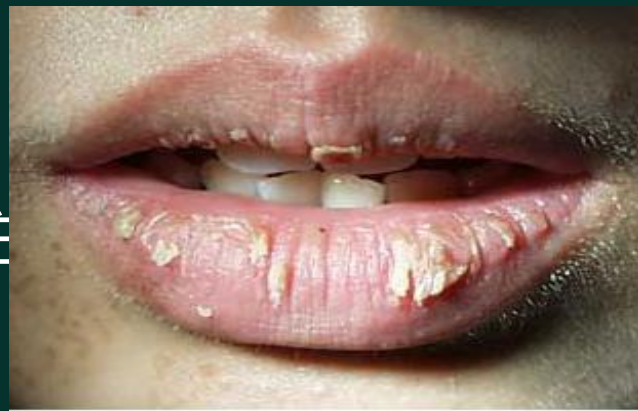慢性盘状红斑狼疮 (DLE) 蝴蝶斑、角质栓塞

烟烟老师

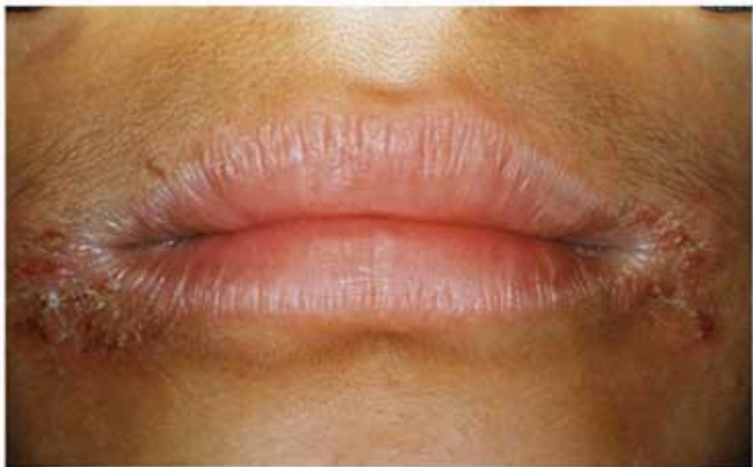

慢性脱屑性唇炎：以脱屑为主

慢性糜烂性唇炎：以渗出糜烂为主



营养不良性口角炎



口 角 炎

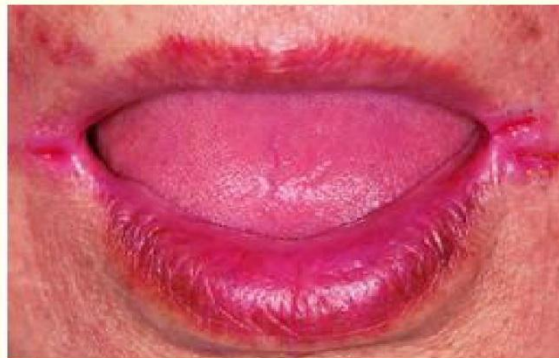
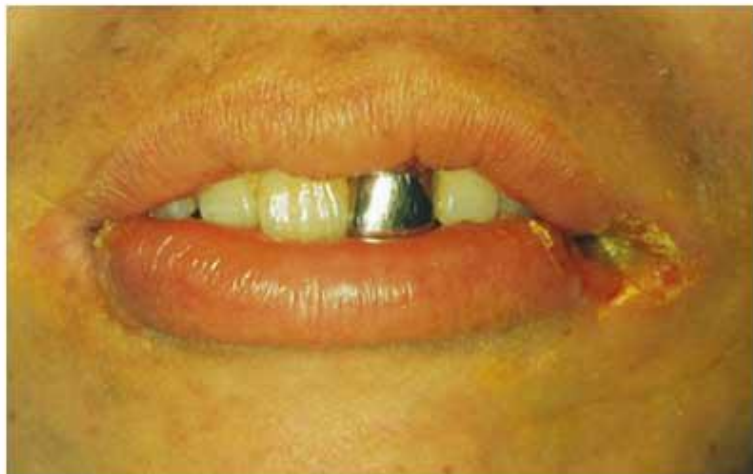
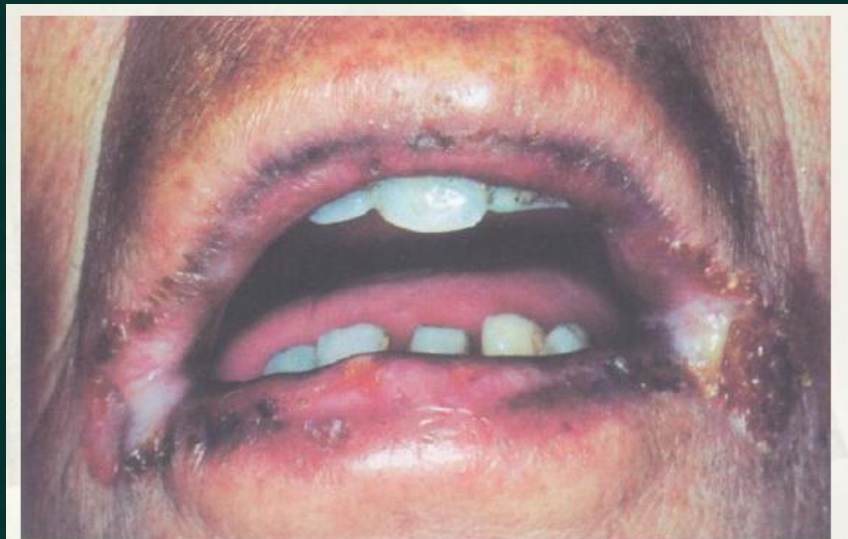图8-6 营养不良性口角炎

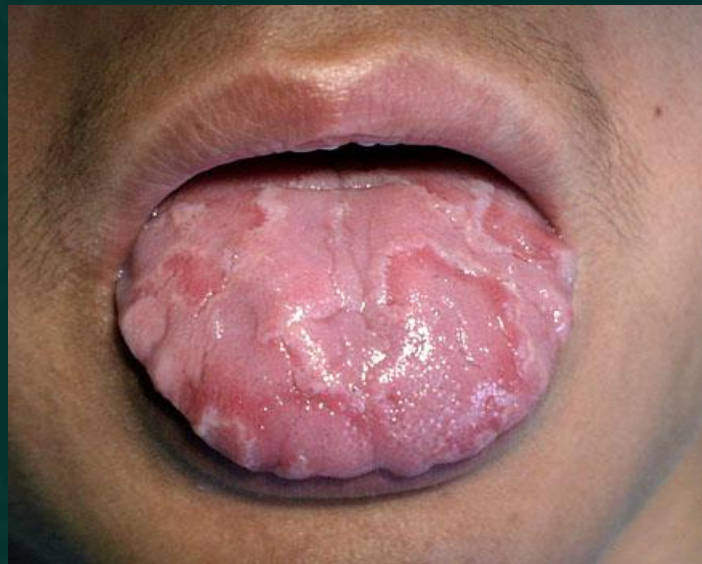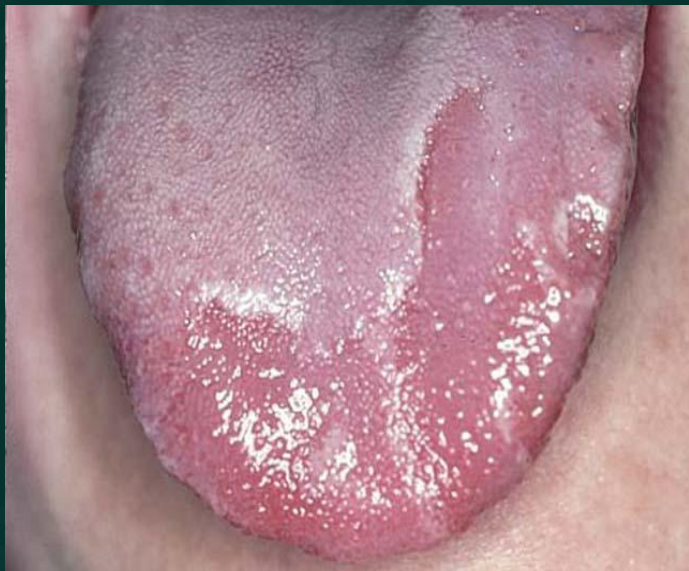感染性口角炎

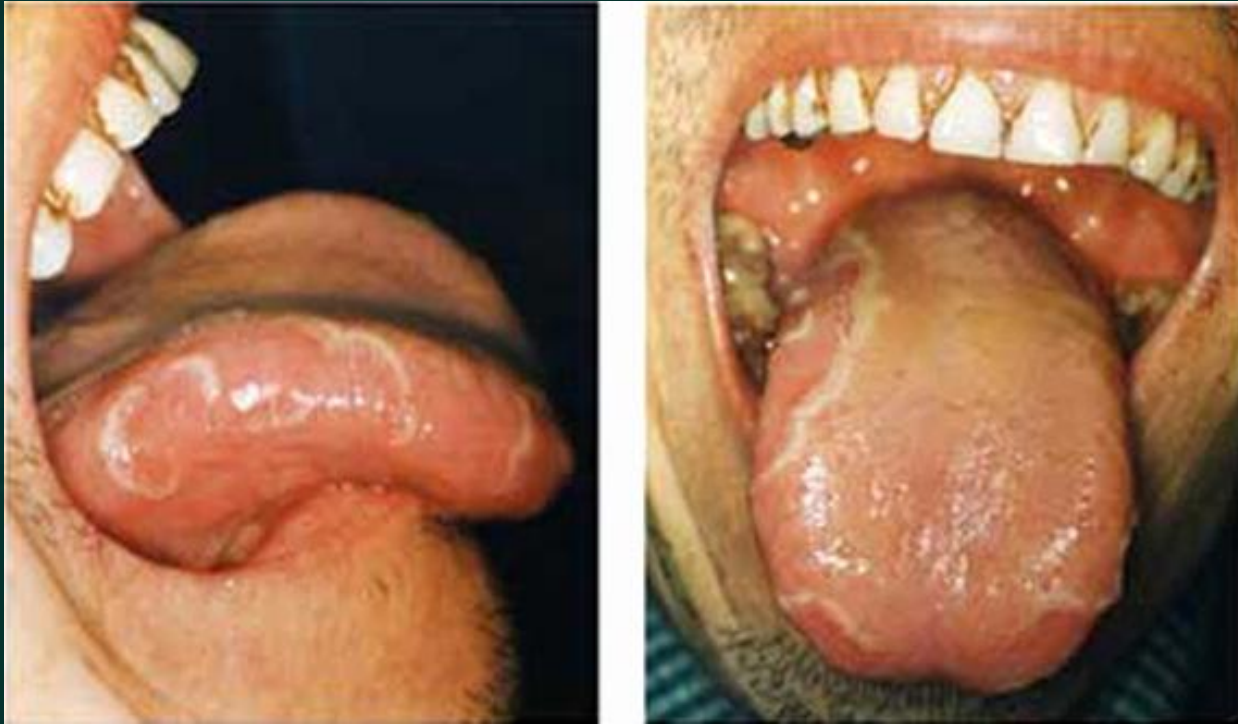

口 角 炎

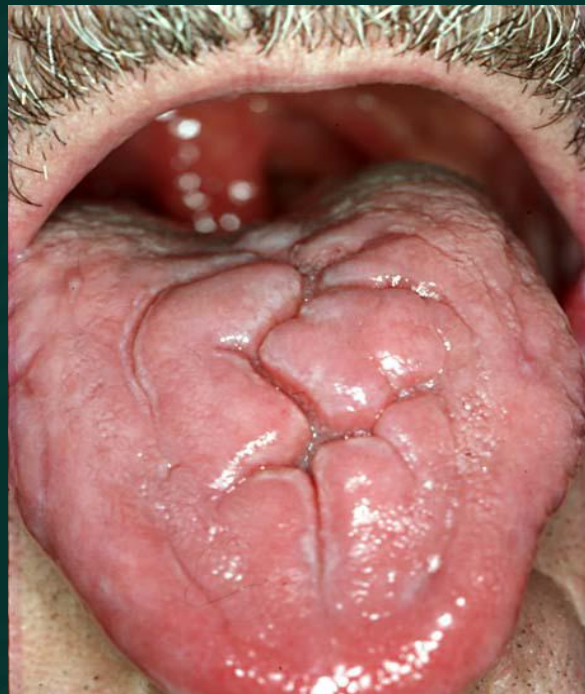
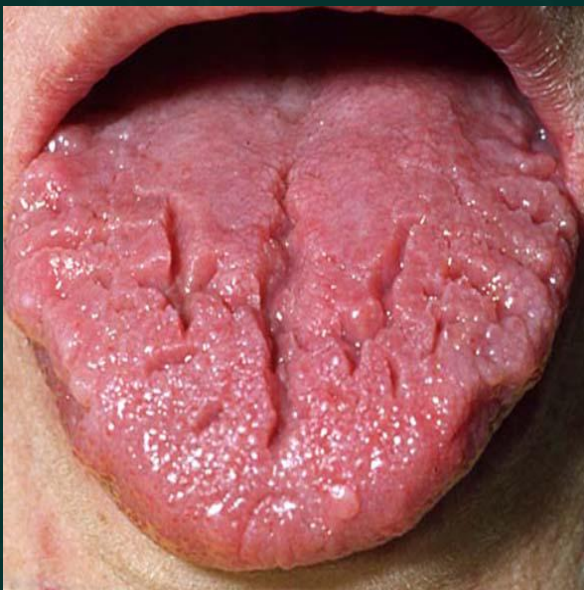
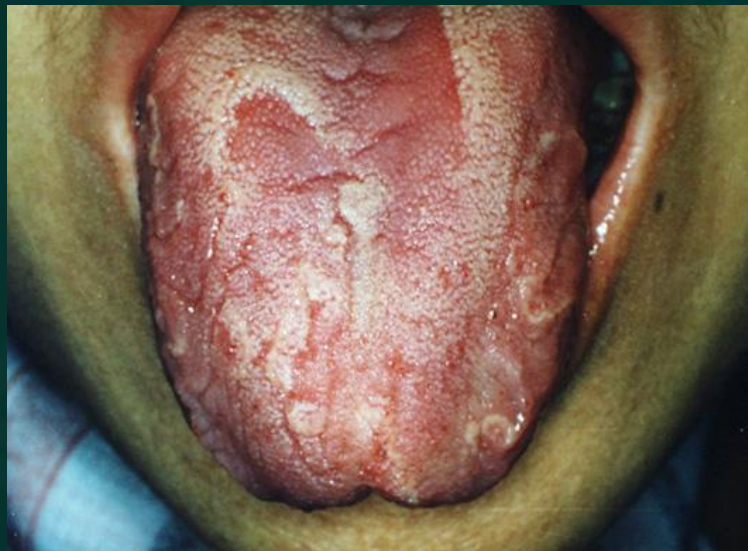地图舌



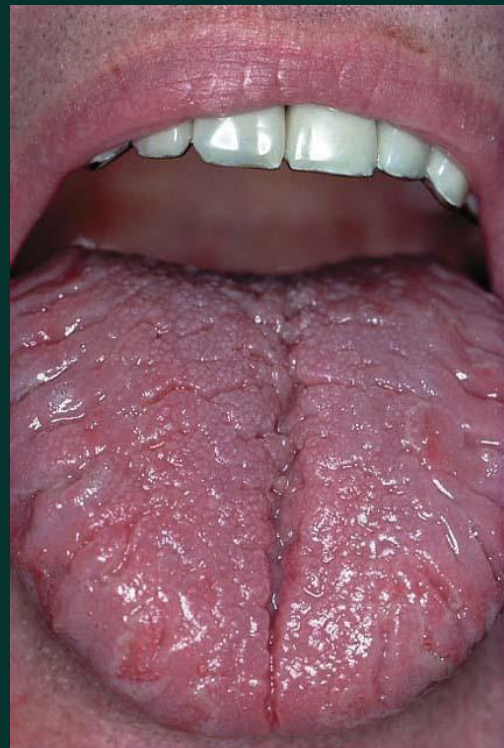

沟纹舌：裂纹舌

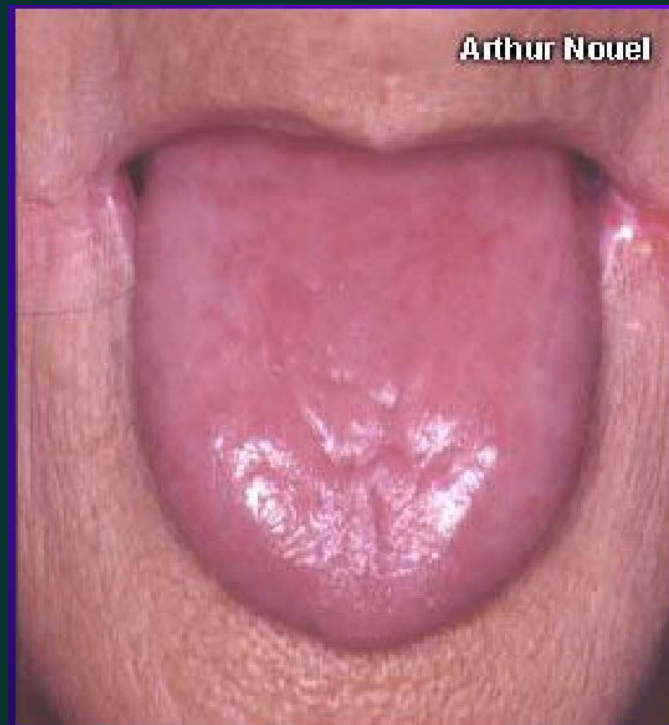
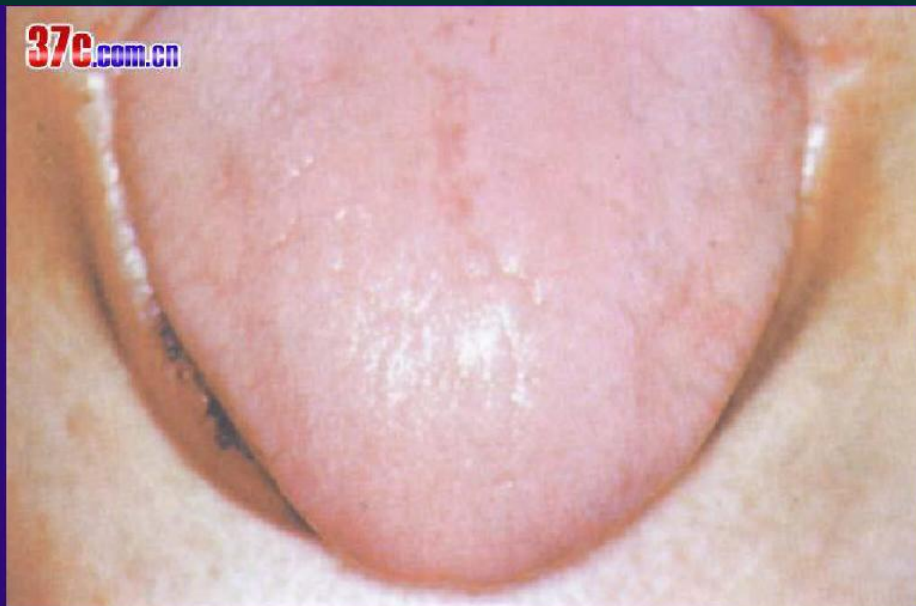



沟纹舌伴地图舌



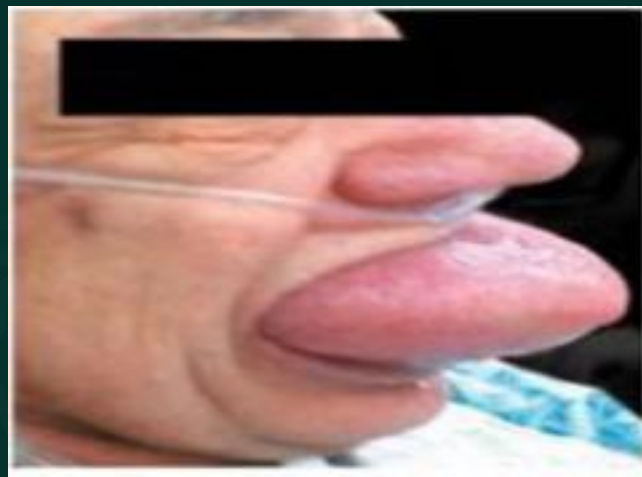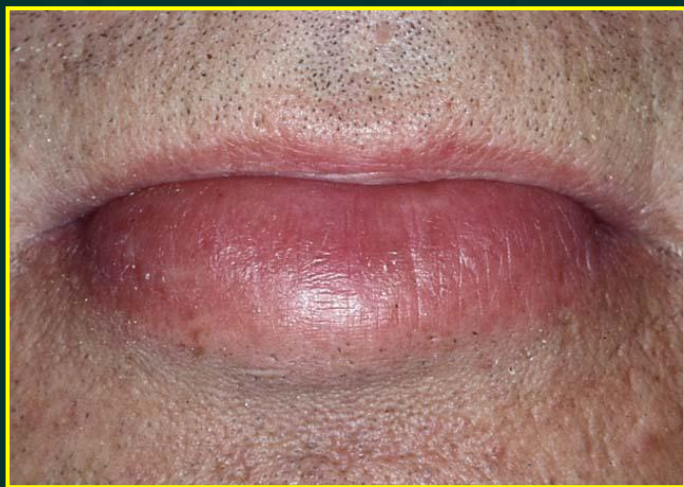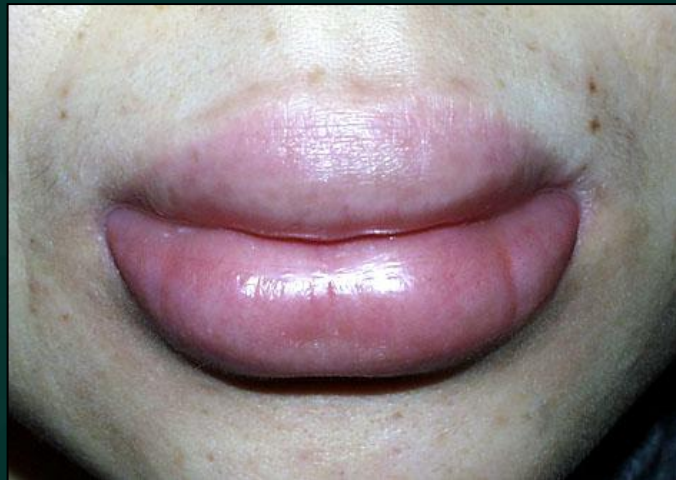缺铁性贫血

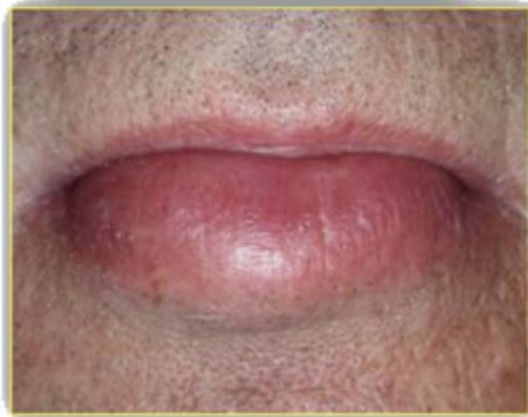
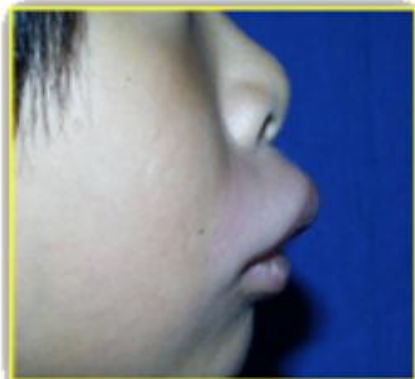
舌面丝状乳头及菌状乳头萎缩，舌面光滑发亮

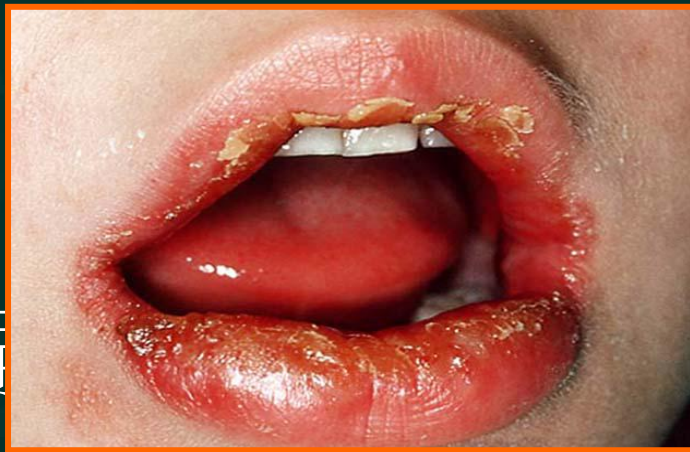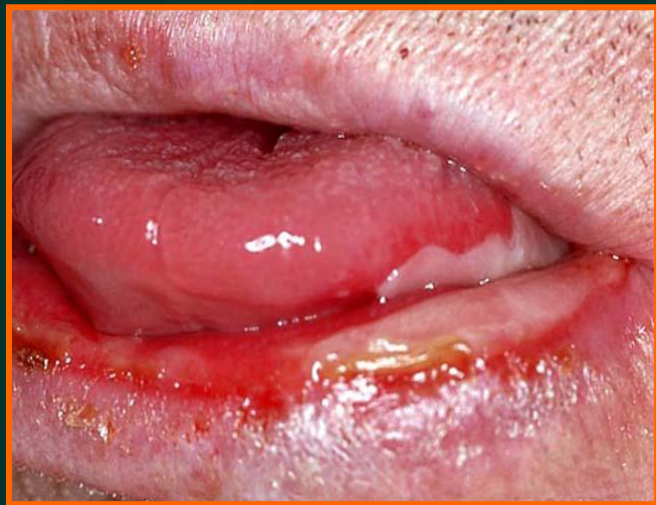血管神经性水肿

巨型荨麻疹





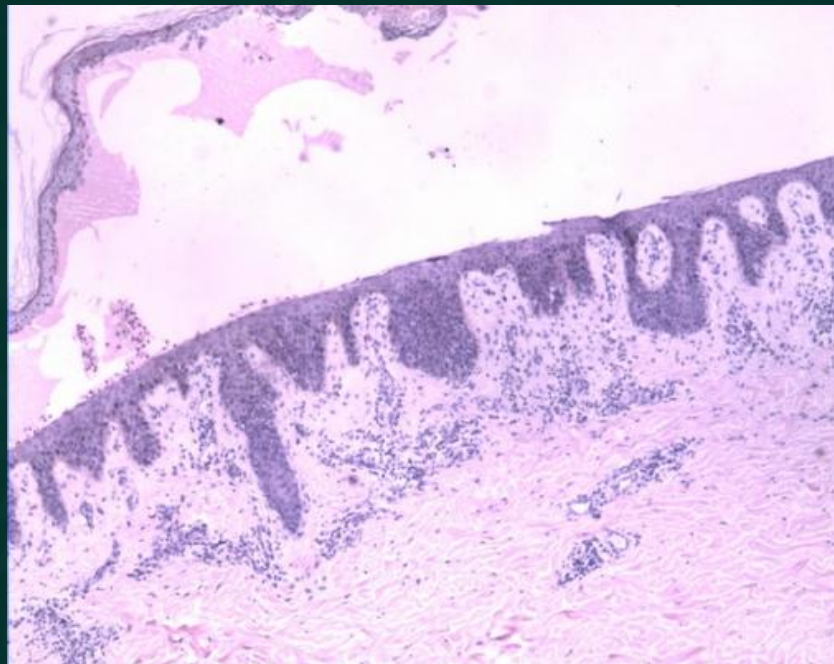
药物过敏性口炎



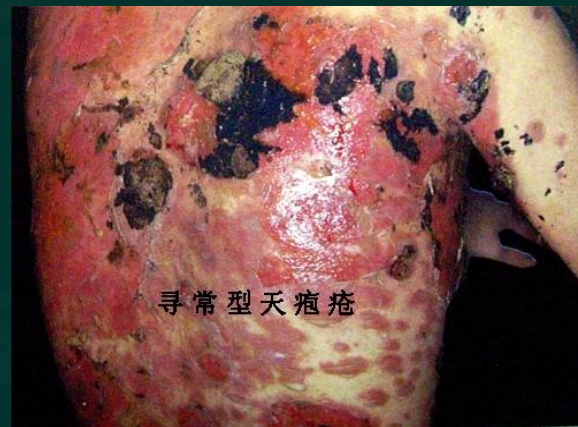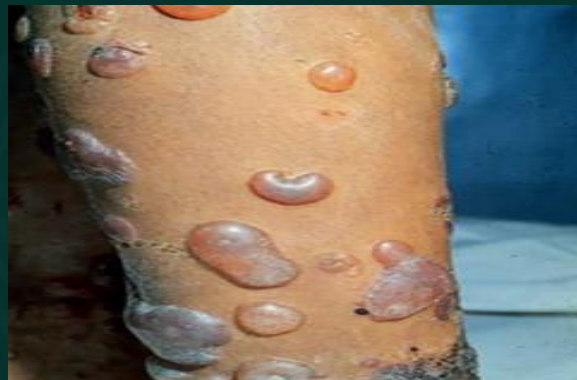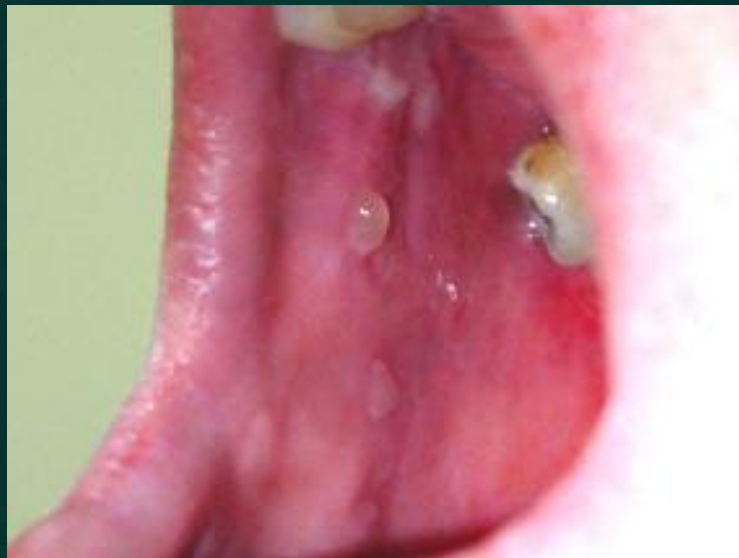编

式

棘层细胞松解

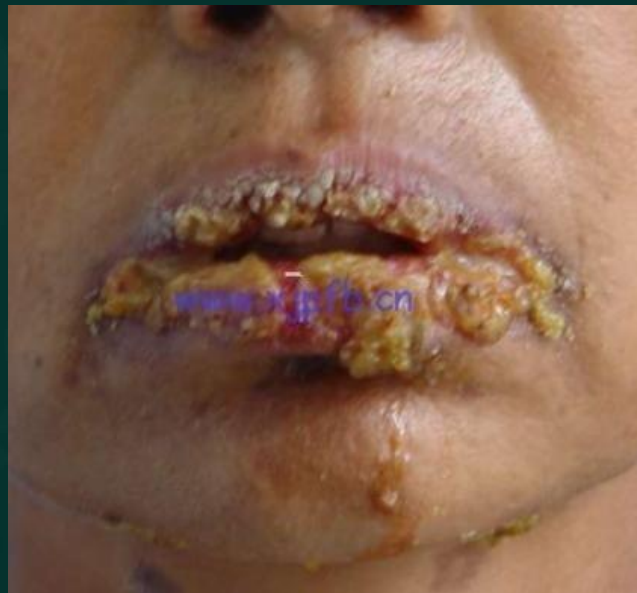
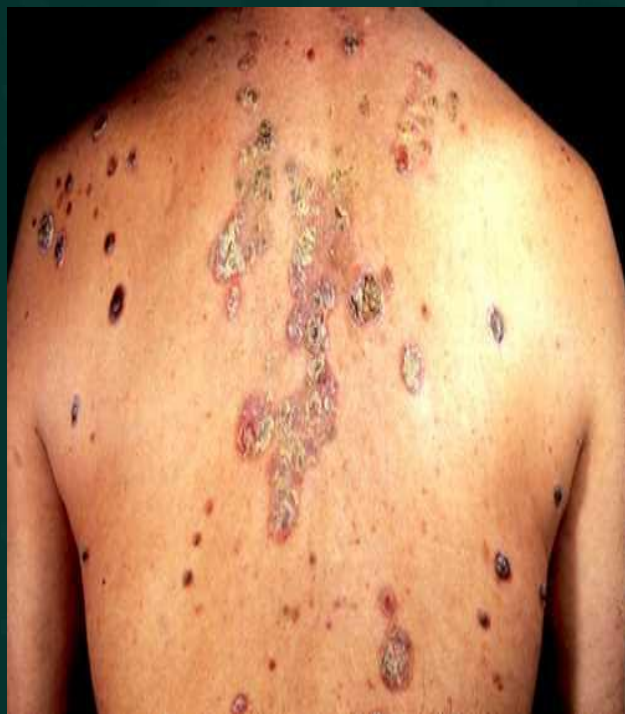
寻常型天疱疮

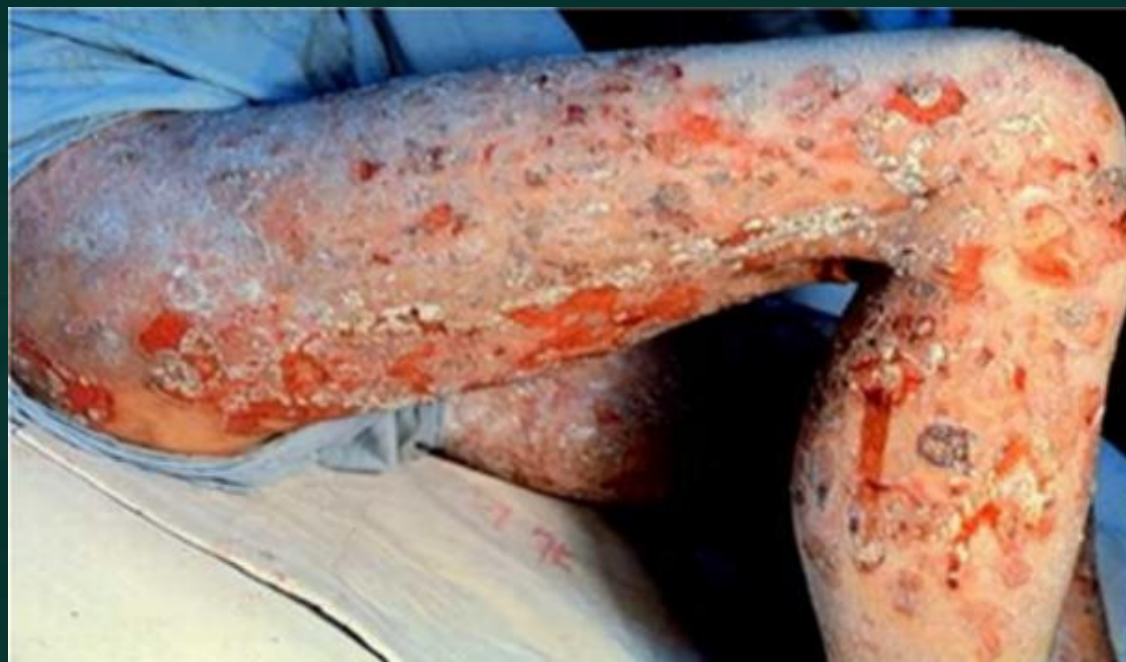

寻常型天疱疮

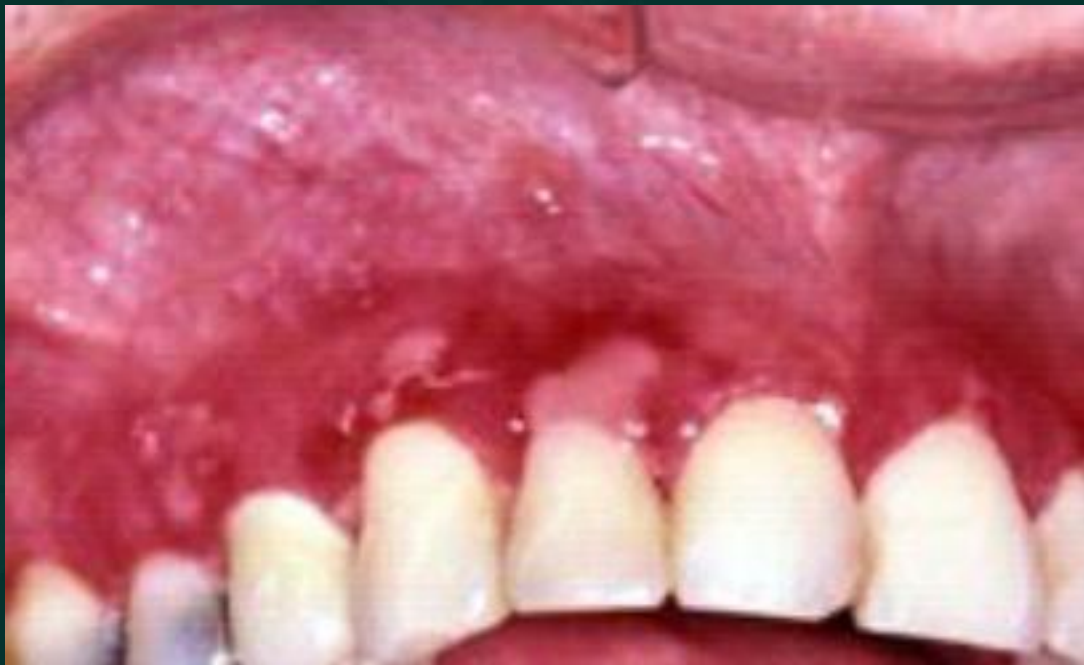增值型天疱疮



落叶型

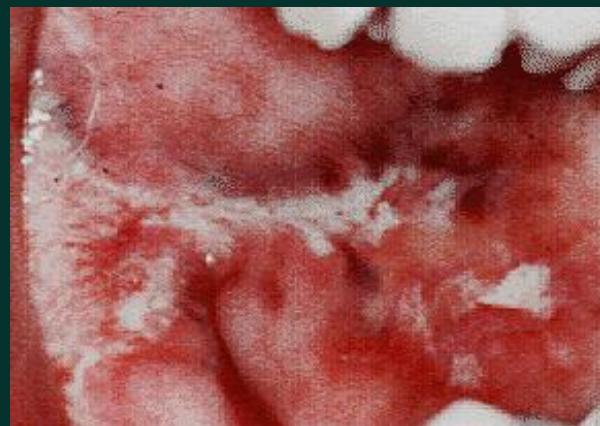
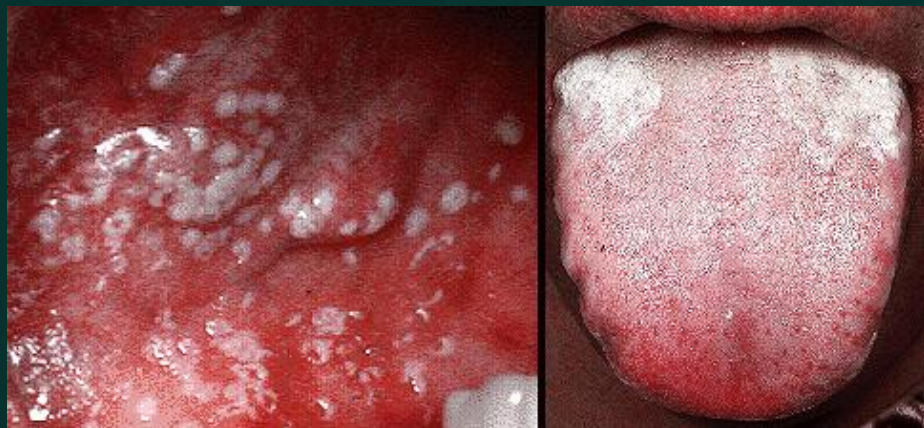

良性黏膜类天疱疮

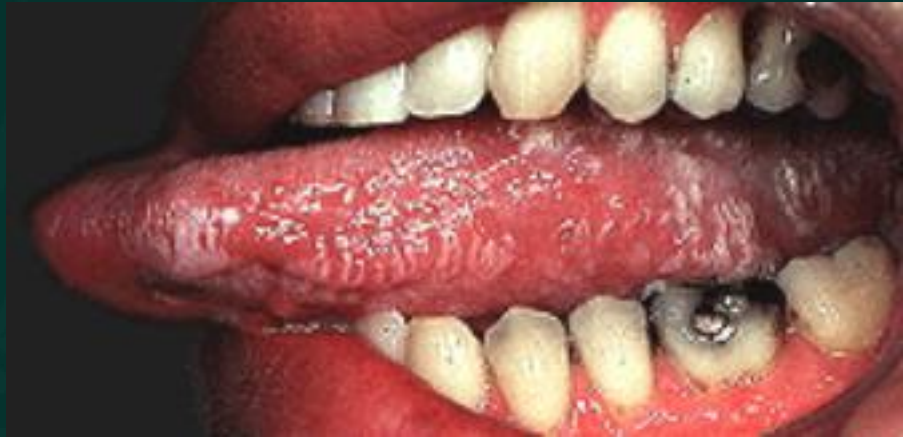
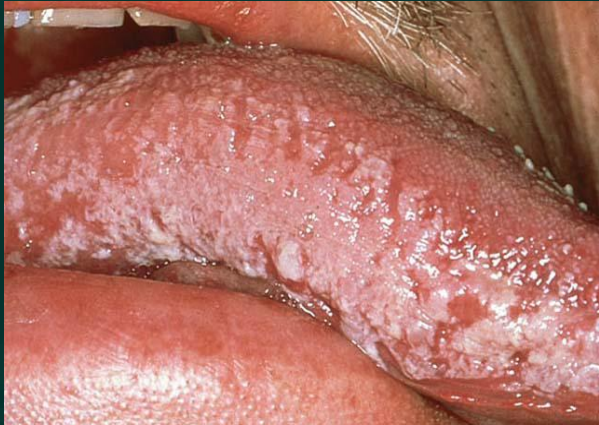
艾滋病的口腔表征

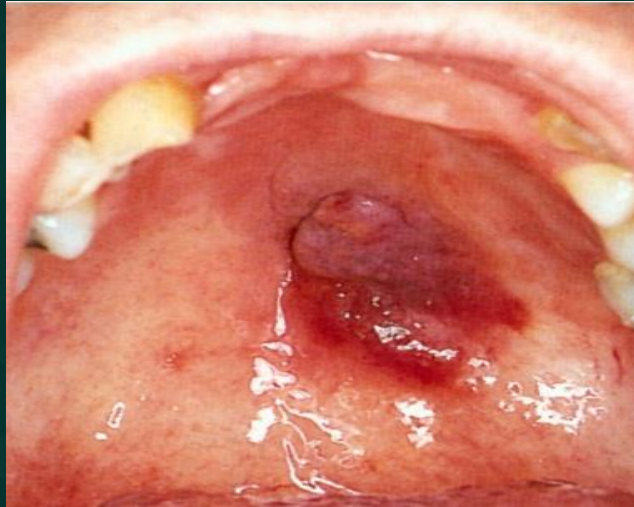(1) 白色念珠菌感染：最常见



(2) 口腔毛状白斑:



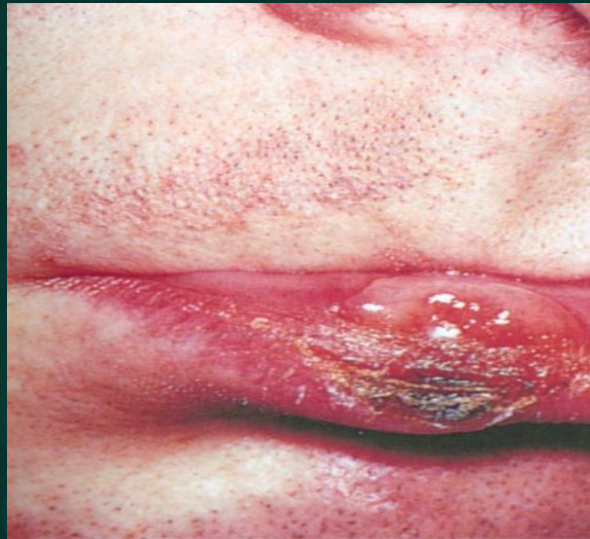(3) Kaposi肉瘤:



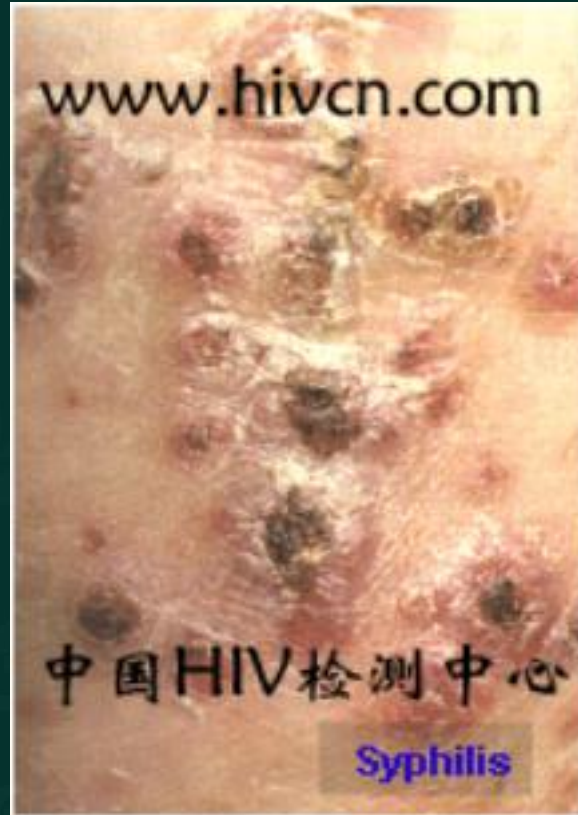
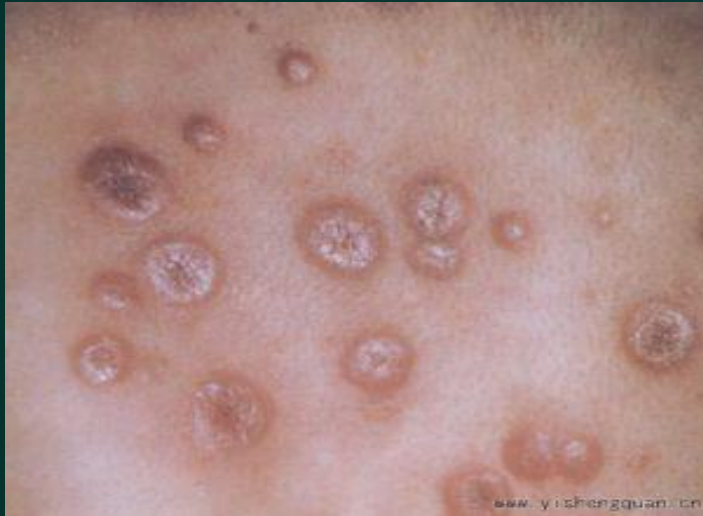后天梅毒

(1) 一期梅毒：（硬下疳、口唇下疳）

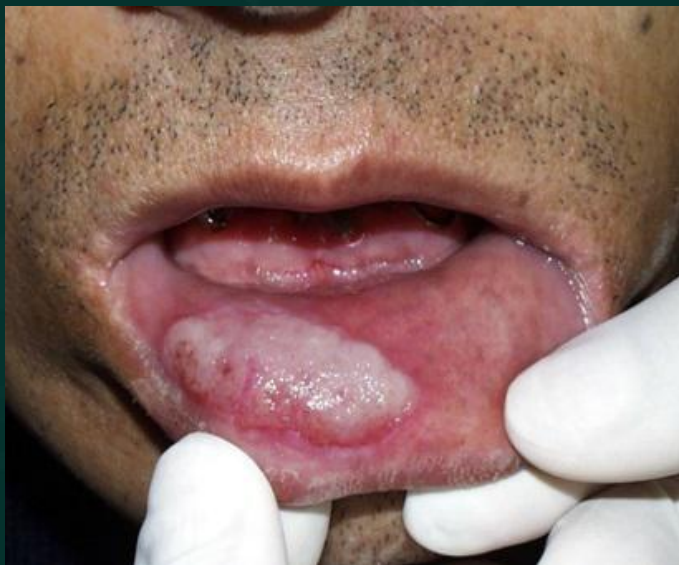触之软骨样硬度



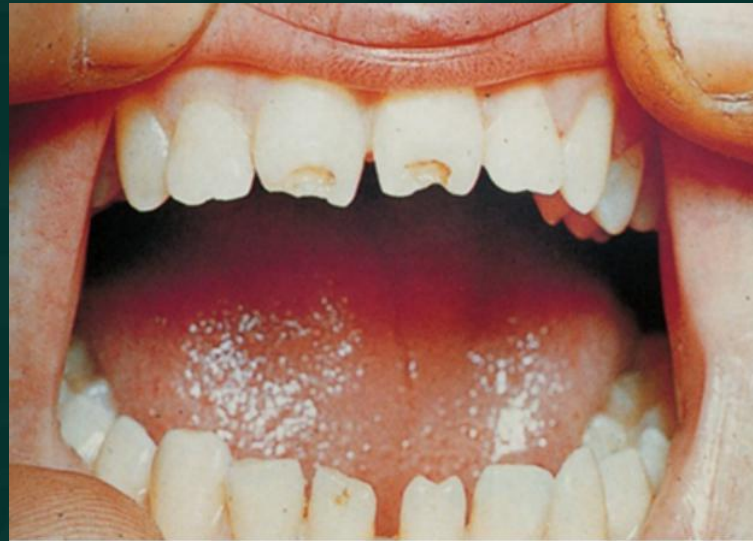(2) 二期梅毒:



(3) 三期梅毒：梅毒瘤或树胶肿



哈钦森前牙



谢谢大家！

